Glomerulonefrit Patogenezi

Prof. Dr. Aydın ECE
Dicle Üniversitesi Tıp Fakültesi
Çocuk Nefrolojisi Bilim Dalı

Glomerülonefrit

- Nefro – Böbrek
- -itis – iltihabi reaksiyon
- Glomerül – Küçük yuvarlak top
- Pathos – hastalık
- Glomerülonefrit – Glomerül iltihabı
- Glomerülopati – Glomerül hastalığı

Copyrights apply

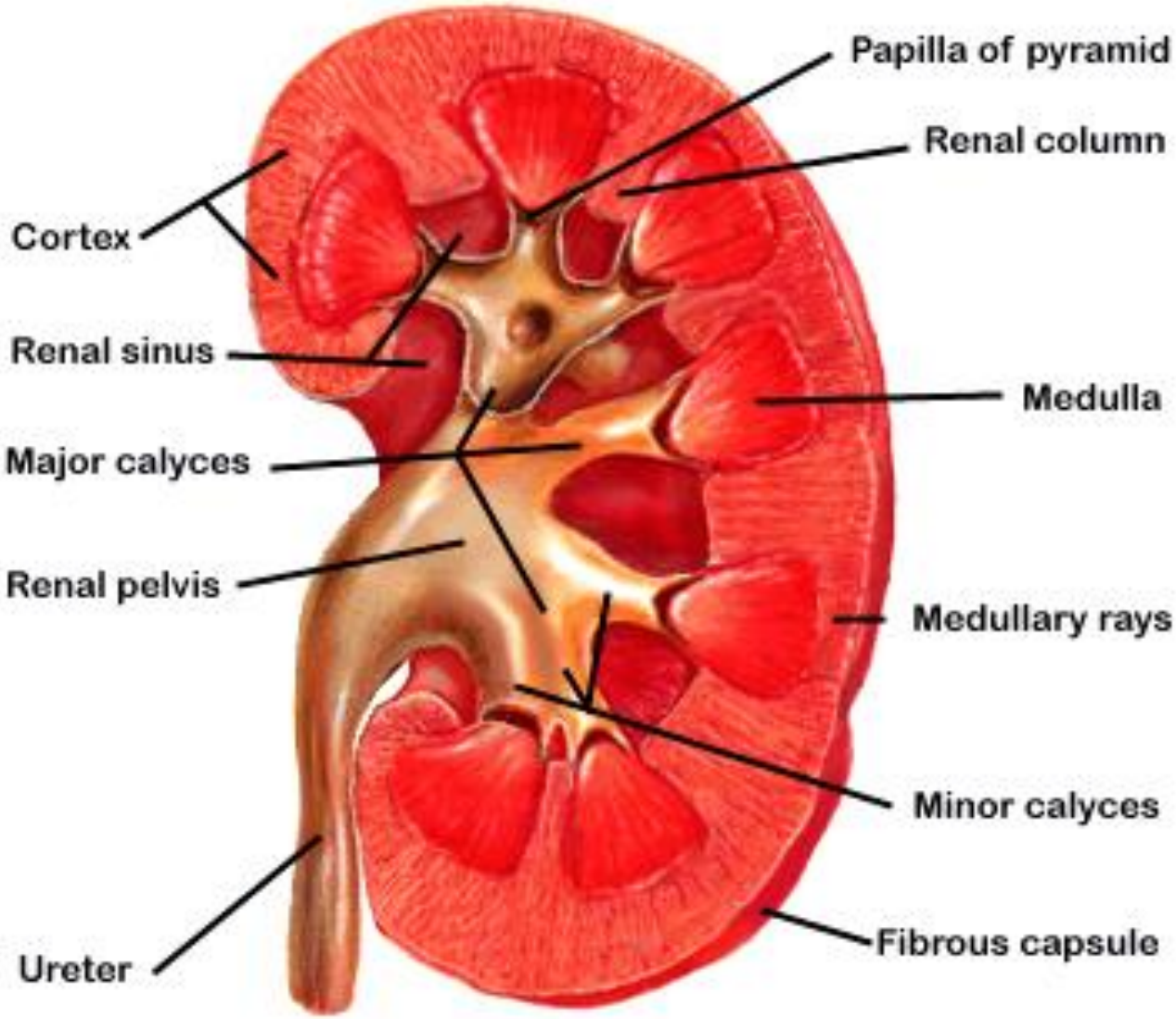

Copyrights apply

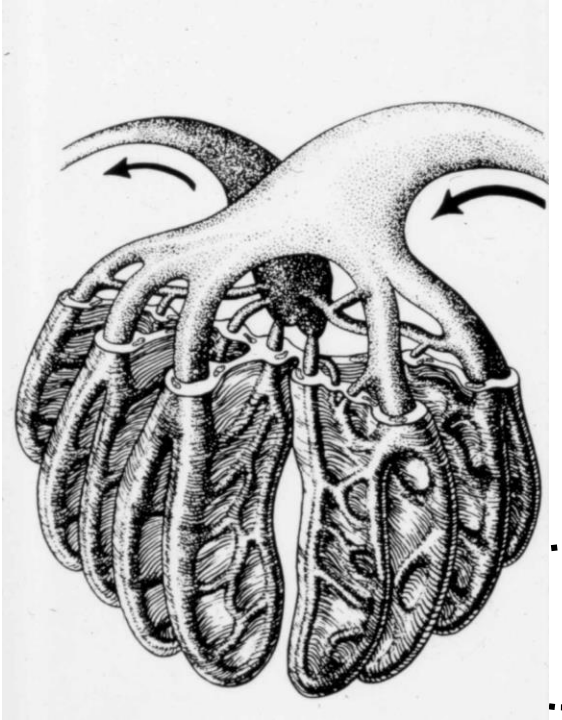

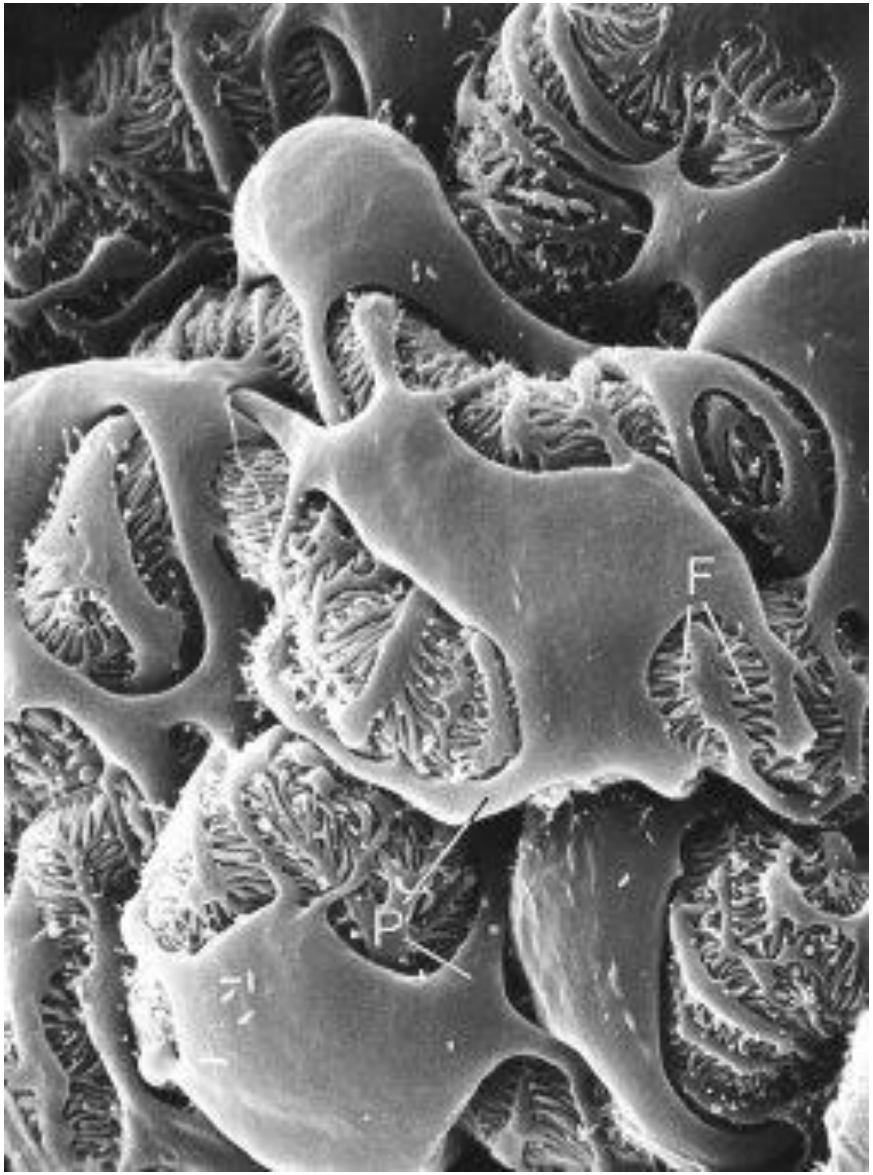

Copyrights apply

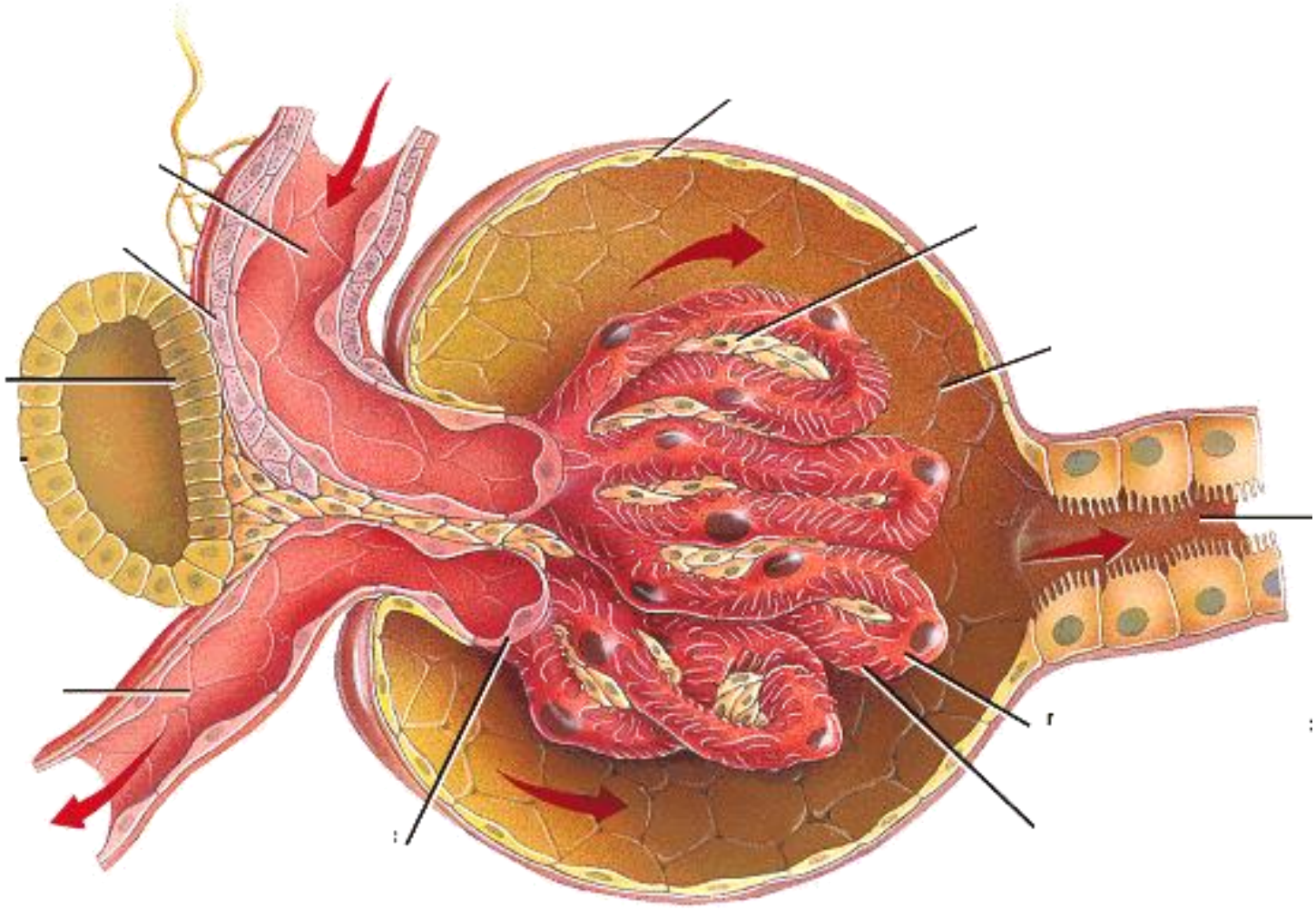

Copyrights apply

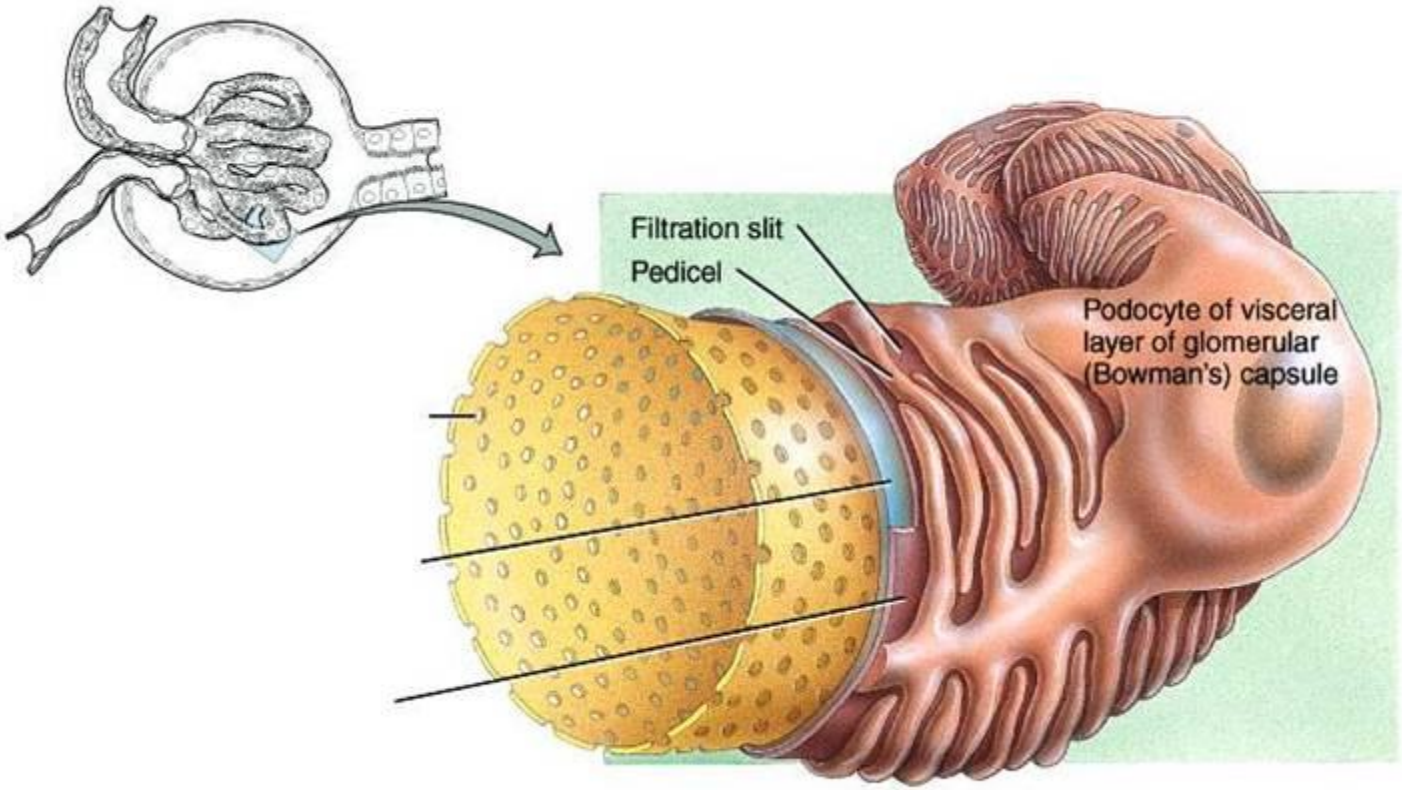

Copyrights apply

Glomerülün normal yapısı

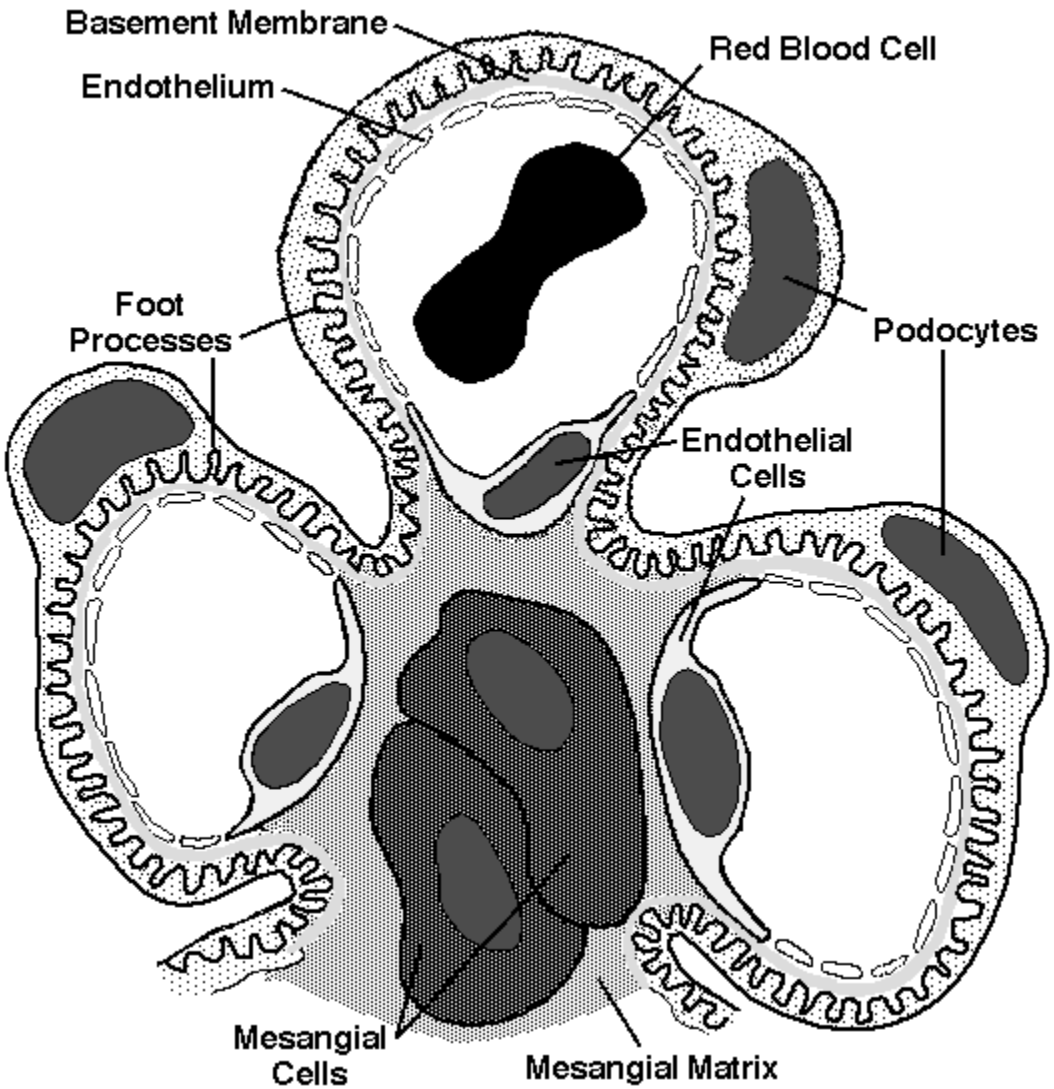

Copyrights apply

Normal glomerulus

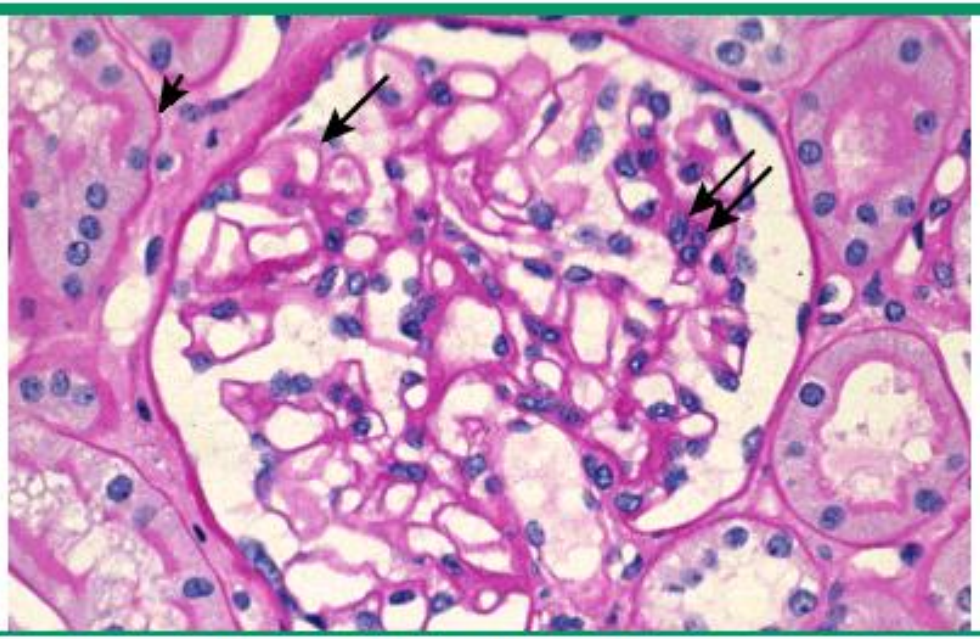

Light micrograph of a normal glomerulus. There are only 1 or 2 cells per capillary tuft, the capillary lumens are open, the thickness of the glomerular capillary wall (long arrow) is similar to that of the tubular basement membranes (short arrow), and the mesangial cells and mesangial matrix are located in the central or stalk regions of the tuft (arrows).

Copyrights apply

Electron micrograph of a normal glomerulus

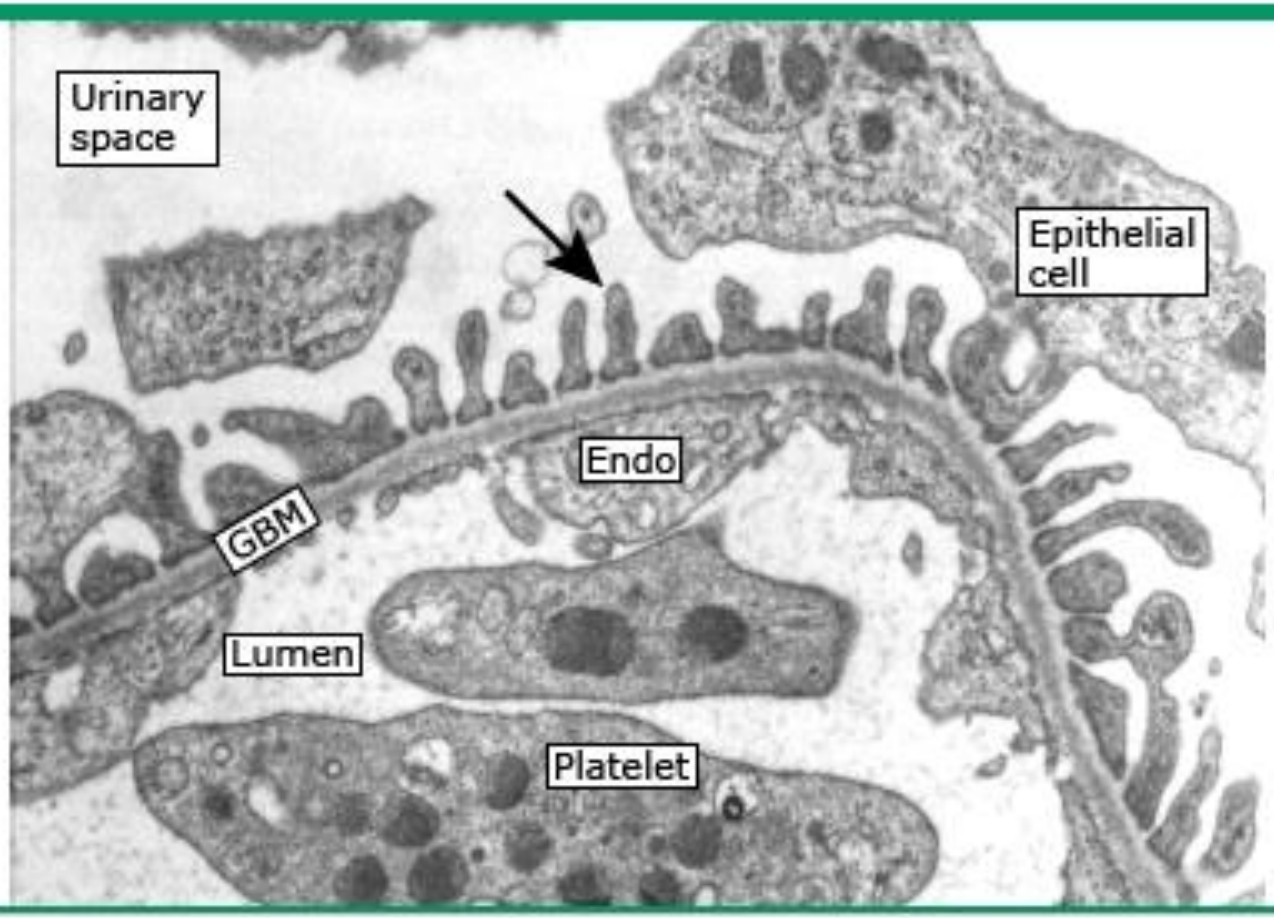

Electron micrograph of a normal glomerular capillary loop showing the fenestrated endothelial cell (Endo), the glomerular basement membrane (GBM), and the epithelial cells with its interdigitating foot processes (arrow). The GBM is thin, and no electron-dense deposits are present. Two normal platelets are seen in the capillary lumen.

Copyrights ap

Glomerülonefrit (GN)

- **Klinik:** Hematüri, proteinüri, ödem, sıklıkla Hipertansiyon.
- Patogenez tam olarak anlaşılamamıştır.

- Geçerli mevcut veriler değişik etyolojik ajanlara immun yanıtın olduğunu telkin ediyor
  - **İmmun yanıt** - kompleman aktivasyonu, lökositlerin ortama gelmesi, büyüme faktörleri ve sitokinlerin salınımına yol açar-
- Sonuçta glomerül hasarı oluşur.

Copyrights apply

GN Patogenezi

- GN izole primer olabileceği gibi, Sistemik hastalığa sekonder olarak da gelişebilir.
- İmmun yanıtı başlatan etyolojik ajan çoğu zaman bilinmez (ancak β- hemolitik streptokok-PSGN ve hepatit C – Kriyoglobulinemik MPGN hariç).

- Muhtemelen GN'i başlatan enfeksiyöz, ilaç ve toksin maruziyeti, birbirine benzer immun yanıtları oluşturarak ortak yoldan etki edip GN'e yol açar

Copyrights apply

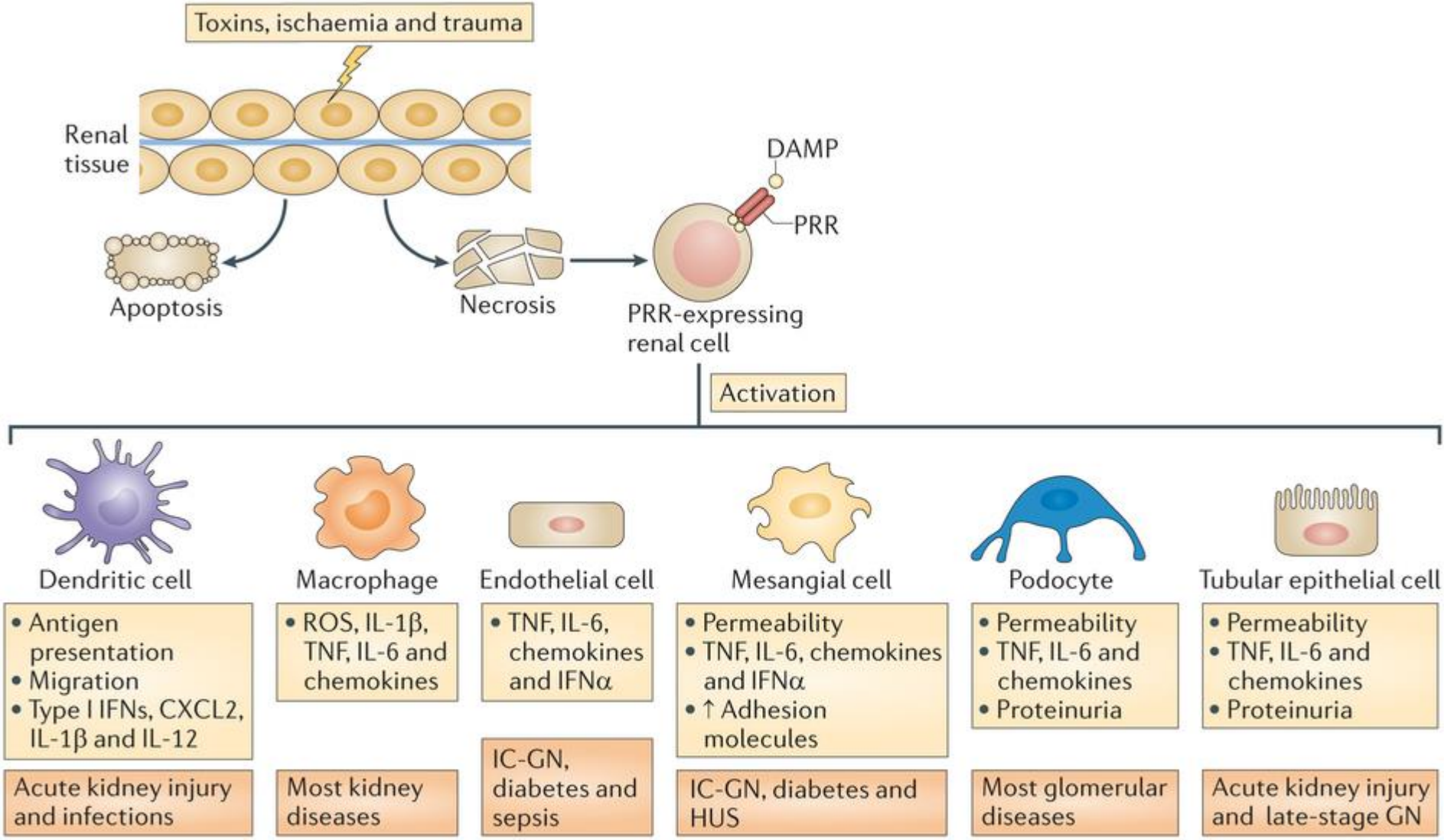

Nature Reviews | Immunology

Copyrights apply

Glomerülonefrit

- Glomerüler hasar
  - Doğuştan gelen (Innate) immun sistem
  - Adaptif immun sistem etkisiyle gelişir
- Kompleman kaskadı ve kompleman düzenleyici sistem GN'lerin hastalık oluşumunda etkilidir.
- İmmunopatoloji ve deneysel verilere göre GN'lerin çoğu immun mekanizmalarla oluşur.
- Etyoloji çoğunda bilinmiyor

Copyrights apply

İmmun Cevaplar

- Muhtemelen predispozan (başlatan) faktörlerin çoğu (enfeksiyonlar, ilaçlar, toksinler) benzer immun cevapları tetikler- ortak yoldan GN oluşturur.
- İmmun cevaplar immunogenetik fenotipi etkiler
- İmmun kökenli glomerüler hasar doğuştan gelen ve adaptif İmmun sistemi içeren birçok elementten etkilenir.
- Ayrıca kompleman kaskadı ve kompleman düzenleyici sistem birçok glomerüler hastalıkta etkindir

Copyrights apply

Mechanisms of glomerular damage

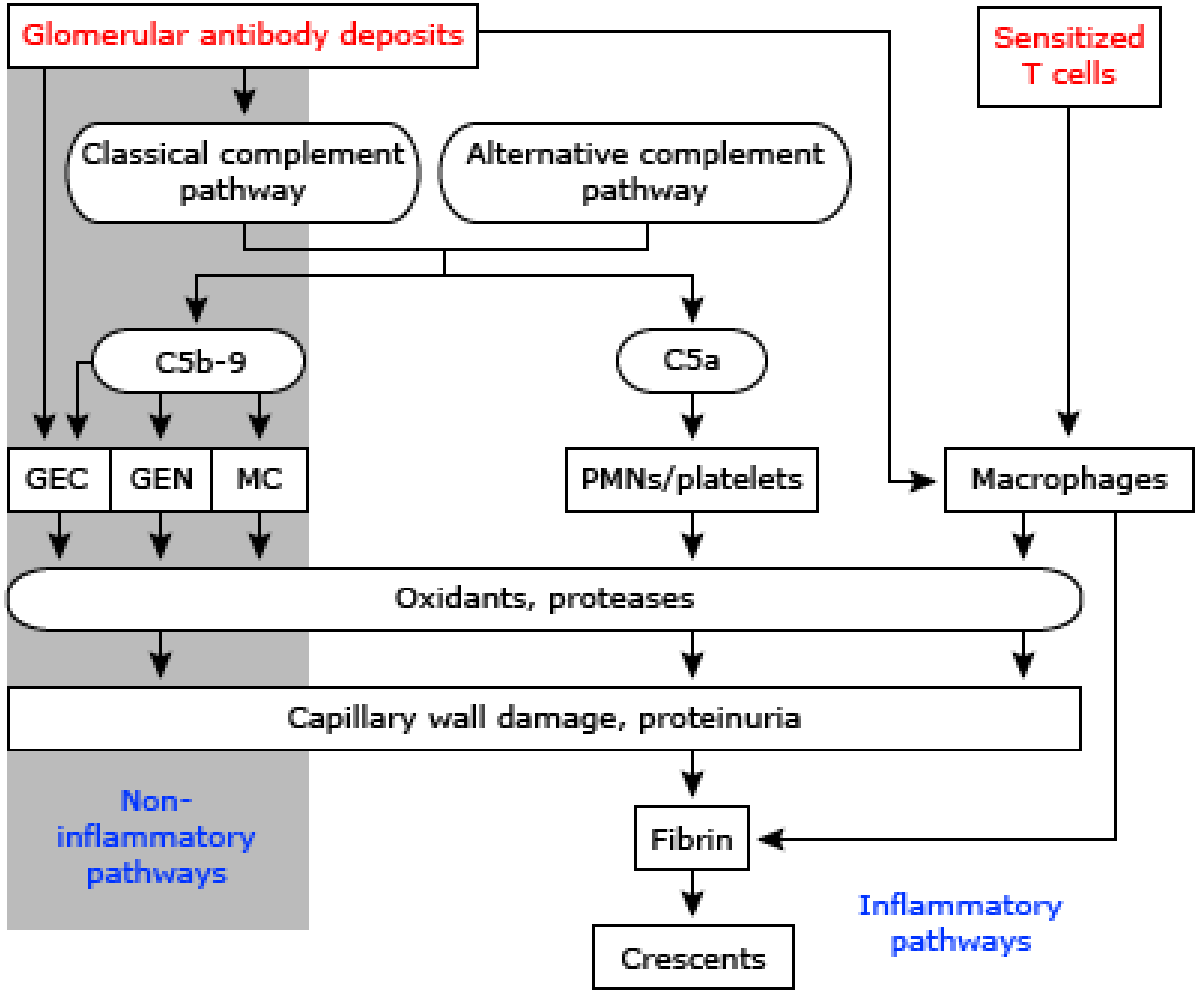

Schematic depiction of the major mechanisms by which immune events lead to capillary wall damage and proteinuria.

GEC: glomerular epithelial cells; GEN: glomerular endothelial cells; MC: mesangial cells; PMNs: polymorphonuclear cells.

Copyrights ap

Nefritojenik İmmun Yanıt

- Hümoral ve hücresel komponentler
- Hümoral (Th2 hücrelerin düzenleyici) → B hücre aktivasyonu → İmmunglobulin birikimi → Kompleman aktivasyonu
- Hücresel (Th1 hücrelerin düzenlediği) lenfosit ve makrofajların glomerülü infiltre etmesi → Kresent (Yarımay) oluşumu.

Copyrights apply

Role of the adaptive immune system in glomerulonephritis

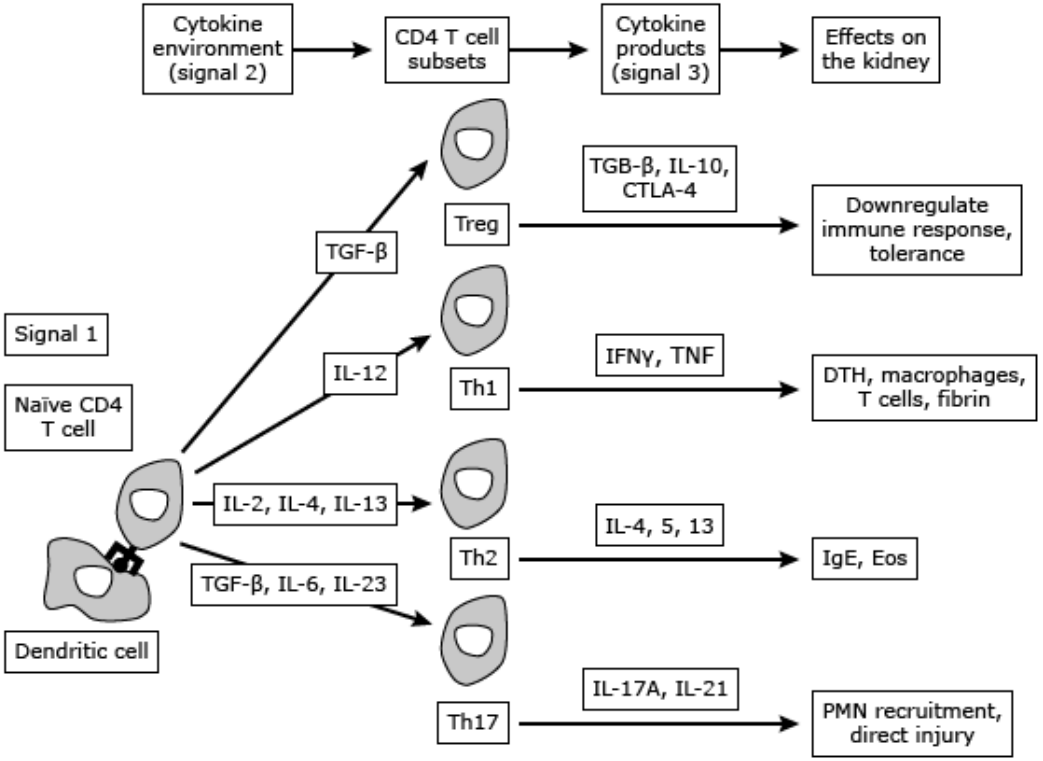

The T cell component of the adaptive immune system in glomerulonephritis (GN). Antigen is presented to naïve CD4 T cells by dendritic cells (signal 1). Depending upon the predominant cytokine environment, T cells differentiate into CD4 T cell subsets that play different roles in the pathogenesis of glomerular disease. In the presence of transforming growth factor beta (TGF-β), T regulatory cells (Tregs) develop that make TGF-β, interleukin-10 (IL-10), and cytotoxic T-lymphocyte antigen 4 (CTLA-4) that downregulate and control the immune response. IL-12 stimulates differentiation into Th1 cells that make interferon gamma (IFNγ) and TNF and produce traditional T cell/macrophage-mediated delayed-type hypersensitivity (DTH) reactions. IL-2, IL-4, and IL-13 favor the development of Th2 cells that make IL-4, IL-5, and IL-13, and lead to allergic-type hypersensitivity reactions involving immunoglobulin E (IgE) and eosinophils (Eos). The CD4 T cells most implicated in the pathogenesis of GN are Th17 cells that differentiate in the presence of TGF-β, IL-6, and especially IL-17, and those that produce IL-17a and IL-21 that facilitate recruitment of other inflammatory cells, such as neutrophils (PMNs), and also cause tissue injury directly.

Copyrights apply

Hümoral immunite

- Glomerüllerde immunglobulin birikimi + kompleman birikmesi
- Hümoral immun yanıt glomerül hasarının ana nedenidir
  - (Örnek PSGN, IgA Nefropatisi, Anti-GBM Hastalığı, SLE Nefriti, Membranöz Nefropati, İmmun Kompleks Aracılı MPGN ve RPGN)
- İmmun depozitler glomerüllerde aktif olarak birikebilir (Hedef antijen glomerüldedir) veya Pasif olarak glomerüllerden kan süzülürken glomerüle yerleşir

Copyrights apply

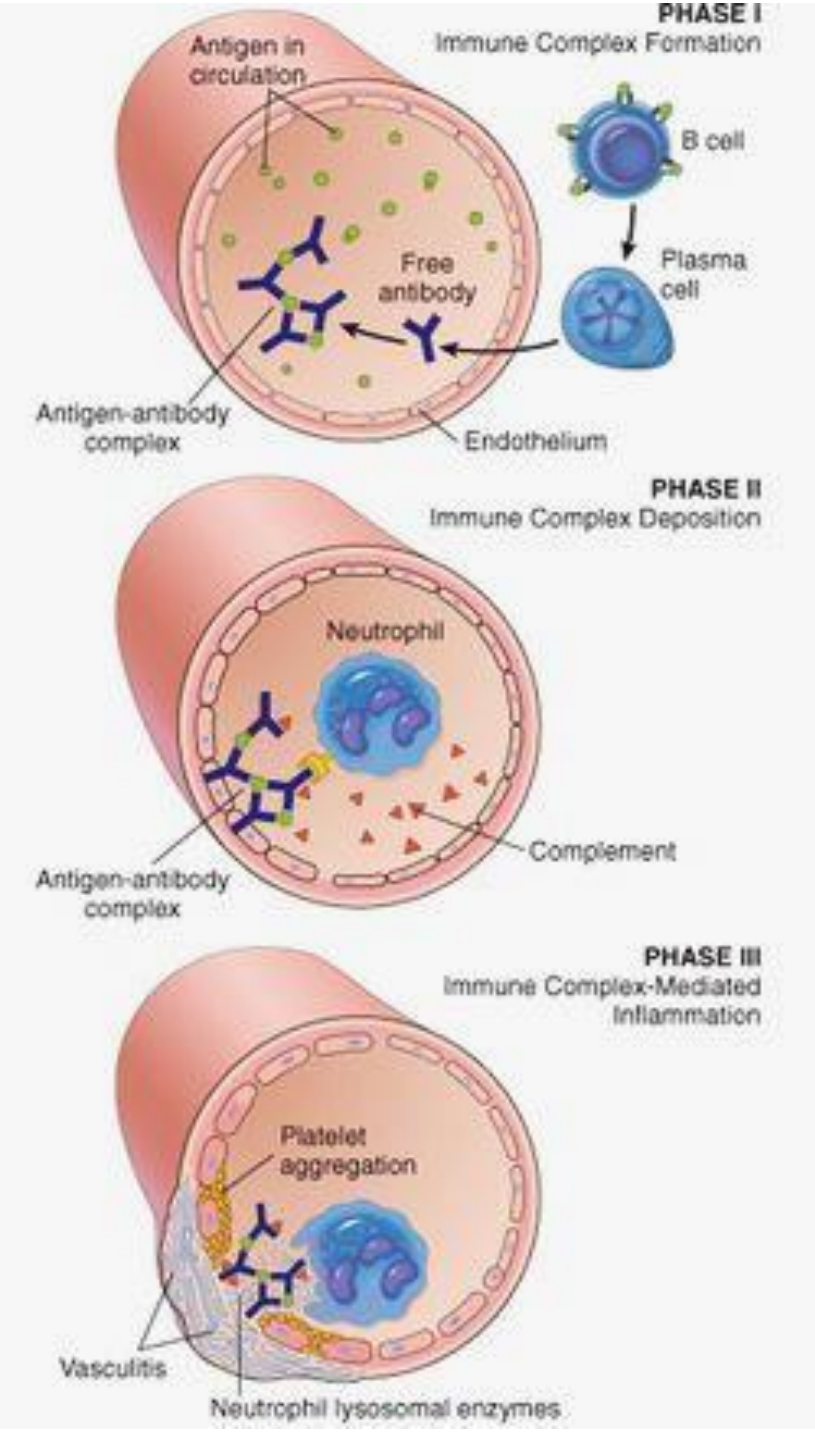

Copyrights apply

İmmun Depozit Antikorlarının Yöneldiği Antijenler

- **Glomerülün normal bileşenleri**:
  - anti- GBM hastalığı tip 4 kollajenin non-kollojen domainine karşı

- **Glomerüldeki renal kökenli olmayan antijenler** (Antijen glomerülden pasif olarak tuzaklanır):
  - **DNA nükleozom kompleksi** (SLE nefriti), anormal glikolize IgA (IgA nefropatisi) antijen glomerülde pasif tuzaklanır

Copyrights apply

- Antijenler tek antikorla birleşip immun kompleksler yaparak veya dolaşımdaki immun komplekslerin glomerülden tuzaklanması ile böbrekte birikir.

- Eksojen antijenler veya immun birikimin böbrekte tuzaklanması (HCV'ye bağlı gelişen kriyoglobulinemik MPGN)

Copyrights apply

Hücresel İmmunite

- Mononükleer hücreler (lenfosit ve makrofajlar) antikor birikimi olmaksızın glomerüler hasar yapabilir
  - (MCNS, FSGS ve kresentik GN'de)

- Bazı deliller Trombositlerin ve T hücrelerin glomerüler patolojide rol aldığını gösteriyor.

Copyrights apply

Glomerül hasarın immun mekanizmaları - İnflamatuar hasar (GN)

- Glomerüler hipersellürite (Nötrofil, Makrofaj infiltrasyonu, Glomerül hücre proliferasyonu) ……. tromboz, nekroz ve kresent oluşumuna yol açar
- GN’de ana klinik bulgular: Hematüri, bazen (Hafif-Orta) proteinüri, sıklıkla dismorfik eritrositler, eritrosit silendirleri, Normal veya düşük GFR.
- İmmun aracılı GN’lerin sık nedenleri: IgA nefropatisi, Lupus nefriti, PSGN

Copyrights apply

Glomerül hasarın immun mekanizmaları - non-inflamatuar immun hasar

- Glomerülde podositleri etkiler
- Albumin ve diğer proteinlerin glomerül geçirgenliği artar.
- İnflamatuar olmayan immun hasar genellikle podositleri etkiler, sonuçta albumin ve diğer proteinlerin glomerüler permeabilitesi artar ..... NS (Hematüri hafif veya yok)

- **Sık nedenler:** MDH, FSGS, MN (Membranöz nefropati)

Copyrights apply

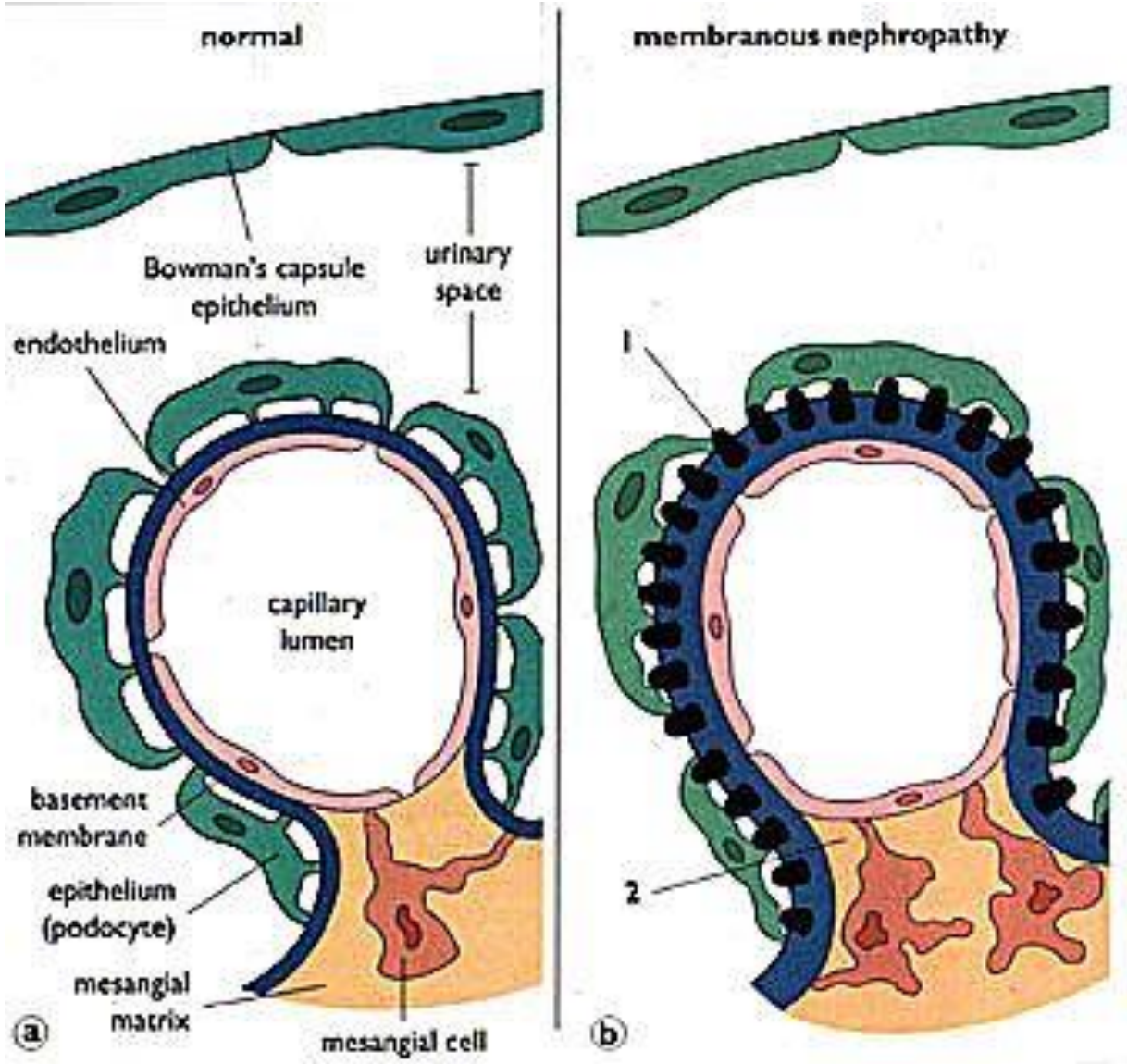

Copyrights apply

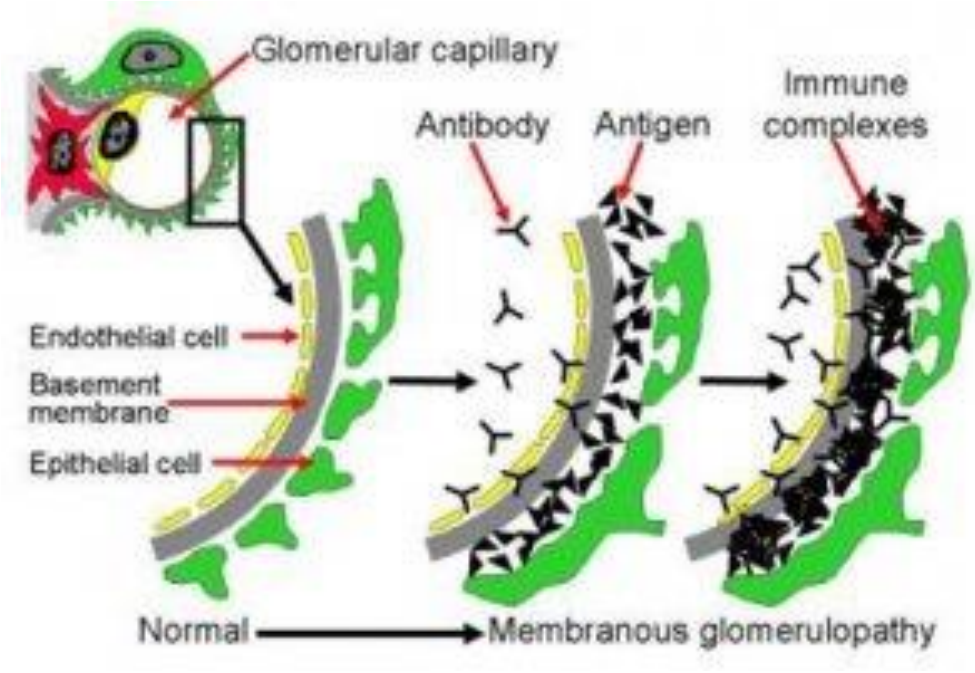

Copyrights apply

Electron micrograph showing membranous nephropathy



Copyrights apply

Glomerülde Hücreler

- **Epitel hücreleri:** (Viseral epitel hücreleri – Podositler ve Pariyetal Epitel Hücreleri) -
  - Bazal membranla kandan ayrılır (Kanla direkt temas etmez)
- **Endotel hücreleri:** Glomerül içini döşeyen tek sıra, fenestralı hücreler
- **Mezenşial hücreler**
- Endotel ve mezenjiyal hücreler, Kompleman gibi kanda dolaşan faktörlerle ve inflamatuar hücrelerle temastadır.
- **Glomerülde hasarlanan hücre tipine bağlı olarak farklı hastalıklar oluşmaktadır**

Copyrights apply

Glomerül hasarın diğer belirleyicileri

- Depolanan Ig'lerin biyolojik özellikleri:
  - Komplemana bağlanan IgG1 ve IgG3 daha fazla hasar yapar
  - Komplemanı zayıf aktive eden IgA ve IgG4 ile hasar daha az
- İmmun depozitlerin oluşum mekanizması
  - İn situ (Glomerülde) immun kompleks oluşumu daha nefritojenik
  - Dolaşan immun kompleksler daha hafif etkiler
- İmmun depozit miktarı:
  - ne kadar çoksa hasar o kadar fazladır.

Copyrights apply

Glomerüler Hasar

- Efektif hücrelerin aktivasyonu ve inflamatuar mediatör salınımı oluşur
- Mediatörler:
  - Kompleman aktivasyon ürünleri (C5a- C5b- C9)
  - İnflamatuar ve glomerüler hücrelerden salınan oksidanlar ve proteazlar
  - Diğer sitokinler, büyüme faktörleri ve vazoaktif ajanlar

Copyrights apply

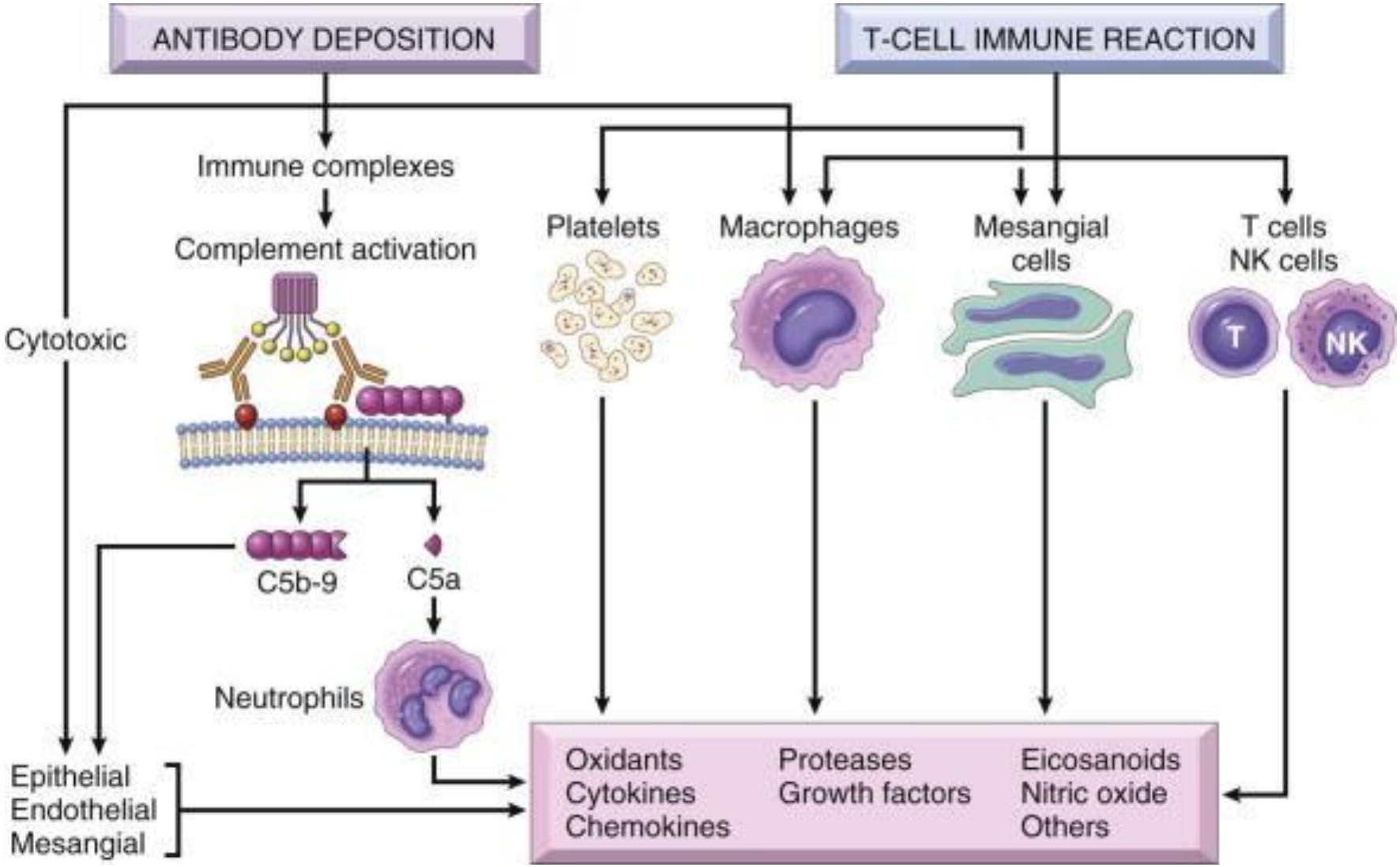

Copyrights apply

Glomerüler hasarın inflamatuar mekanizmaları

- Glomerülde immun depozitler-
  - GMB'da (anti-GBM),
  - Subendotelyal (SLE ve MPGN),
  - Mezengium (IgA ve Lupus Nefriti),
- Subendotelyal ve Mezengial Depozitler- multipl inflamatuar süreçler
  - Kompleman aktivasyonu, prokoagulanların aktivasyonu, sitokin ve büyüme faktörleri (GF) salınımı, kemoatraktan oluşumu

Copyrights apply

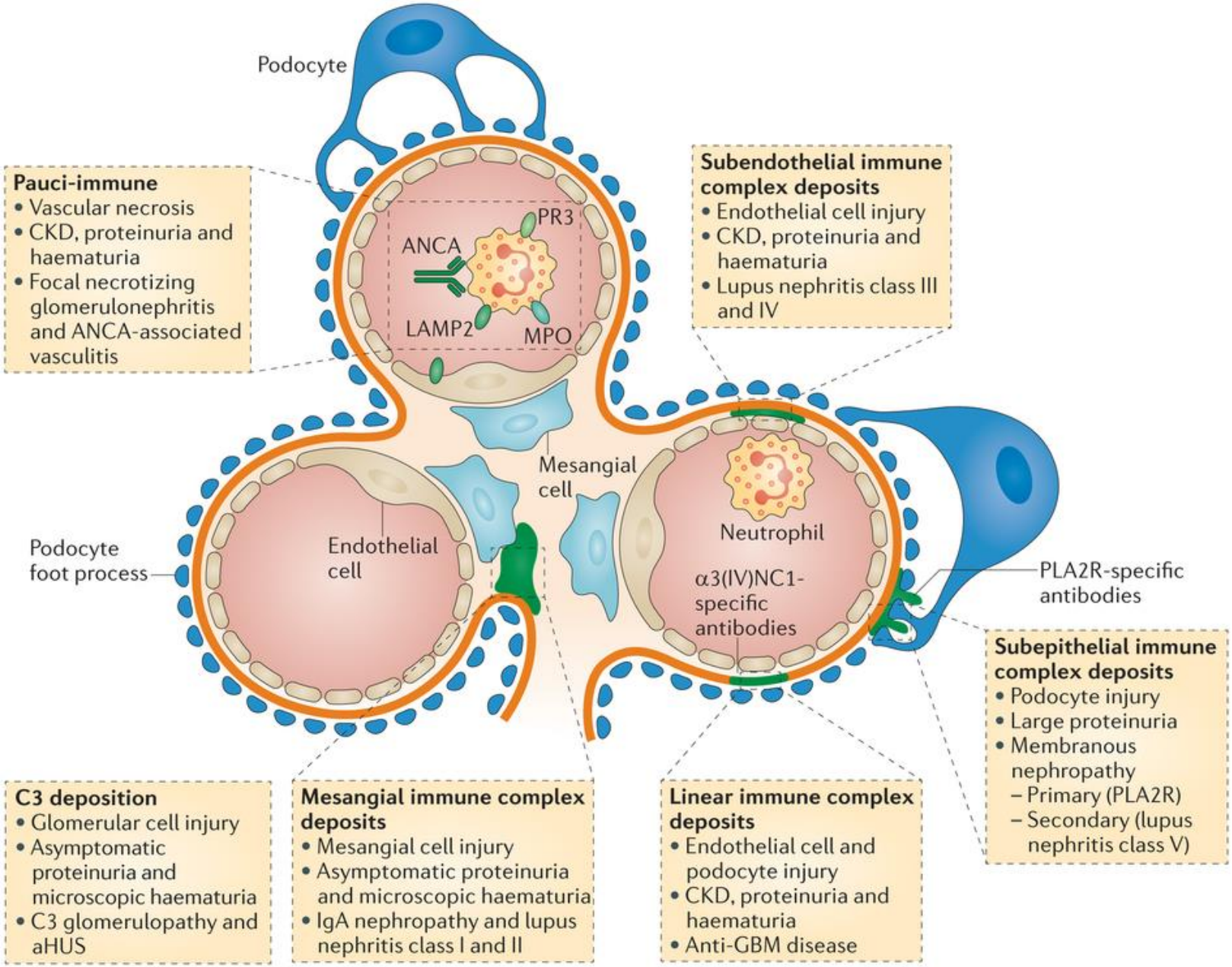

Nature Reviews | Immunology

Copyrights apply

- Subepitelyal depozitler (sıklıkla Membranöz Nefropati’de) ……. İnflamatuar cevap oluşturur
- Herhangi bir GN…… Kresent oluşumuna yol açabilir (RPGN ile birlikte)

Copyrights apply

Light micrograph showing crescentic glomerulonephritis

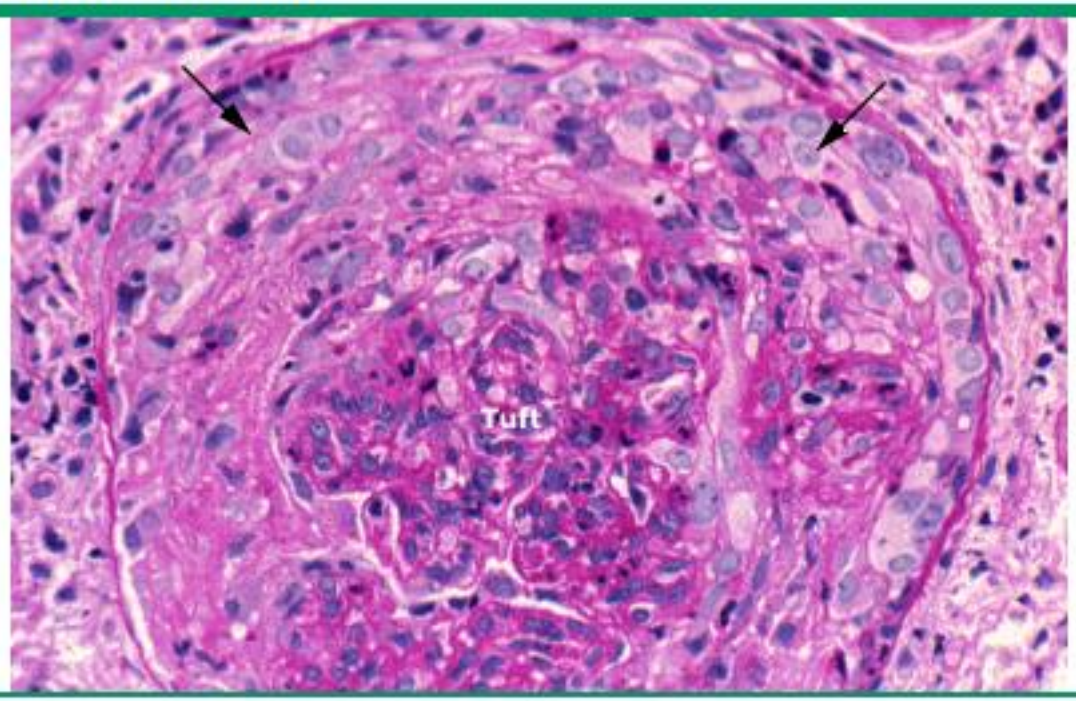

High-power light micrograph in crescentic glomerulonephritis. The hypercellular circumferential crescent (arrows) is compressing the glomerular tuft in the center of the glomerulus and closing the capillary lumens.

Courtesy of Helmut Rennke, MD.

UpToDate®

Copyrights apply

Crescentic GN

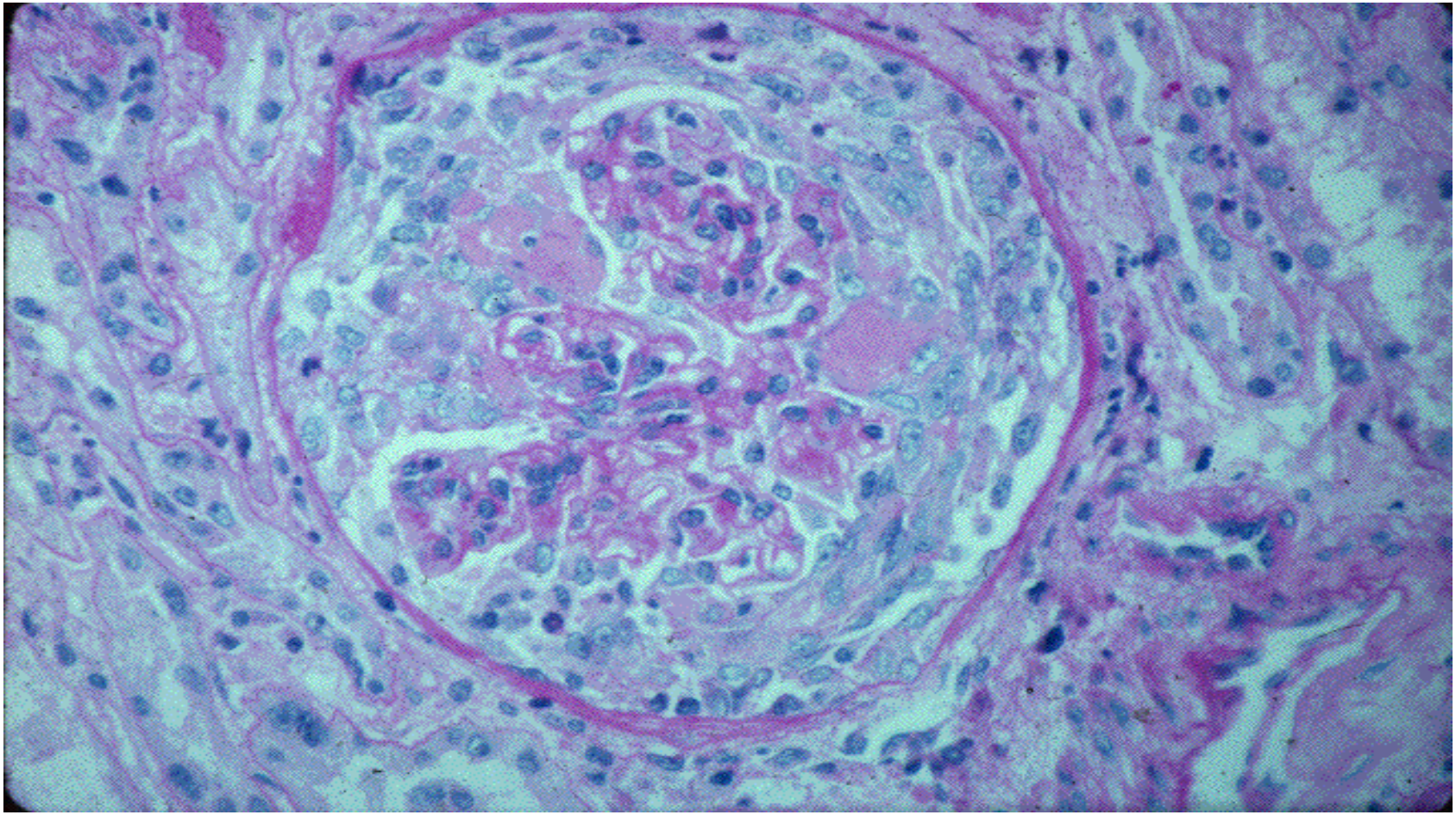

Copyrights apply

Kompleman ve Diğer Hümoral Aracılar

- **Kemotaktik faktör C5a** :
- İnflamatuar hücrelerin ortama çağrılması (Nötrofil, Eozinofil, Monosit Ve T Lenfositleri),
- Granüllerden enzim salınımı, serbest oksijen radikalleri (SOR) salınımı ve doku hasarında rol alır.

Copyrights apply

- ANCA ilişkili GN’de, nötrofil aktivasyonu ve glomerülonefrit, C5a reseptörüne ANCA bağlanması ile oluşur.

- Ratlarda Kompleman inhibe edilince immun kompleks aracılı GN hafifler.

Copyrights apply

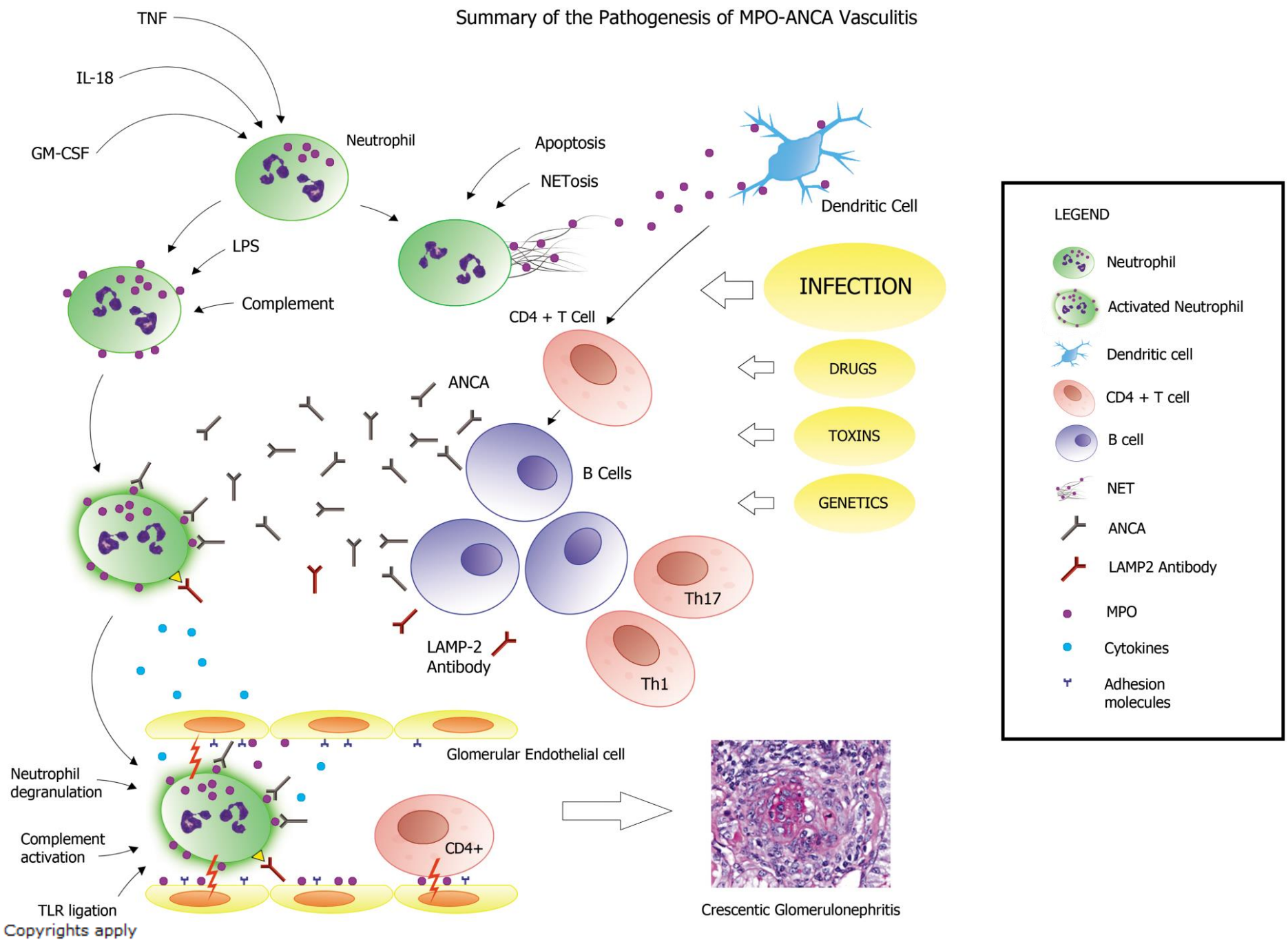

Copyrights apply

- C5b-C9 podosit mezenşiyal hücre ve endotel hücre hasarı olan glomerül hastalıklarda etkilidir.
- Alternatif kompleman yolu da GN gelişiminde etkilidir (Dense depozit hastalığı ve C3 glomerulonefrit)
- MIF- Makrofaj İnhibitör Faktöre karşı antikor oluşumu immun kompleks aracılı GN’e yol açar.

Copyrights apply

Nötrofiller

- PSGN’de, MPGN’de, HSP nefriti, lupus nefriti ve bazı kresentik GN’lerde nötrofiller saptanır

- Kemotaktik faktörlere (C5a, IL-8) bağlı olarak nötrofiller glomerüle yerleşir

Copyrights apply

Nötrofiller

- Glomerülde inflamasyon varsa nötrofiller glomerülde uzun süre kalır ve immun kompleksleri fagosite ederek serbest oksijen radikallerini (SOR) ortama salar.
- Glomerülde tutulan (tuzaklanan) nötrofiller, serin proteazlar (Elastaz, Katepsin G) salıp glomerül kapiller duvarında hasar oluşturur.

Copyrights apply

Makrofajlar

- Birçok glomerüler lezyonun oluşumunda rol alır, özellikle kresent oluşumunda etkendir.
- Glomerülde depolanan Ig'ler ve kemokinler (makrofaj kemoatraktan protein-1, MIP-1-α, RANTES, Matriks Metoloproteinaz-9) ile etkileşerek glomerüle yerleşir

- Monositler de glomerülde lökosit adezyon molekülleri (ICAM-1, VCAM-1) ve osteopontin etkisiyle yerleşir.

Copyrights apply

Makrofajlar

- Makrofajlar tükenirse, MIF inhibe edilirse veya GM-CSF inhibe edilirse glomerül hasarı hafifler.

- Doku faktörleri (fibrin birikimi ve kresent oluşumuna yol açar) ve TGF beta üreterek ekstrasellüler matriks yapımında artış ve skleroz gelişimine yol açar.

Copyrights apply

T hücreleri

- Tek başına GN patogenezinde etken değildir

- Makrofajların etkin olduğu kresentik (yarım ay formasyonlu) GN gelişiminde rol alır
- Kemokinler salarak ve makrofajları aktive ederek etkileri olur.

Copyrights apply

Trombositler (Plateletler)

- Özellikle glomerül içinde tromboz gelişen antifosfolipid sendrom ve trombotik mikroanjiopatilerde etkendir.

- Saldığı bazı ürünler glomerülde hasara yol açar
  - **Platelet aktive edici faktör** : glomerül permeabilite artışı ve immun kompleks birikimine yol açar.
  - **Platelet kaynaklı büyüme faktörü** (PDGF) : mezenşial hücre profilerasyonuna yol açar.
  - **Transforming growth faktör (TGF)** : mezenşial hücre sklerozuna neden olur.

Copyrights apply

Glomerüler Hücrelerin Aktivasyonu ve Profilerasyonu

- Glomerüler Hücreler:
  - Endotel,
  - Epitel,
  - Mezenşial Hücreler
- Endotel hasarı - HÜS, gebelik toksemisi, bazı vaskülitler
- Endotel hücre hasarı …. Profilerasyon, adhezyon molekülleri salınımı, vazoaktif madde (endotelin, nitrik oksit) salınımı ve tromboza eğilim oluşturur.

Copyrights apply

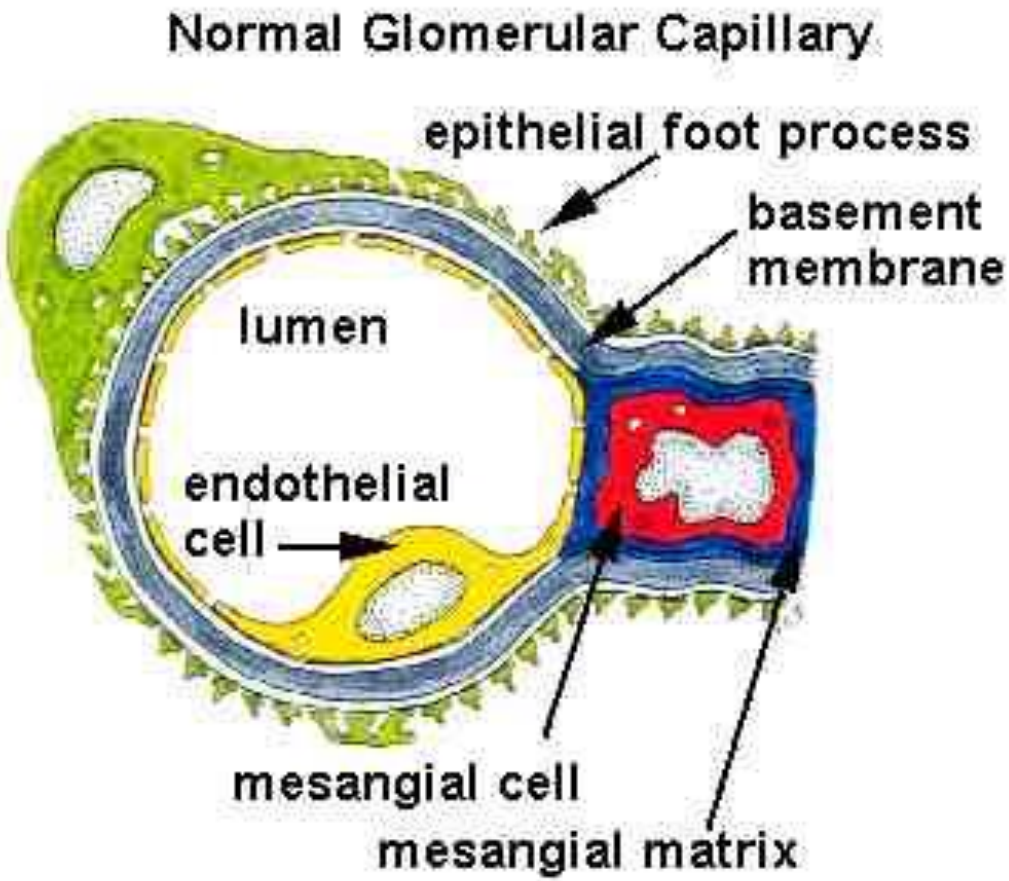

Copyrights apply

Mezenşial hasar (IgA nefropatisi, Lupus nefriti, HSP nefriti)

- **Mezenşial hücreleri aktive edecek mediatörler:**
  - Sitokinler, IL-1, TNF,
  - Büyüme faktörleri: PDGF, TGF, VEGF FGF-2
  - C5b- C9, Kompleman Membran Atak Kompleksi, İmmun Kompleksler, ROS

- **Pariyetal epitel hücre hasarı:** Kresent oluşumu

Copyrights apply

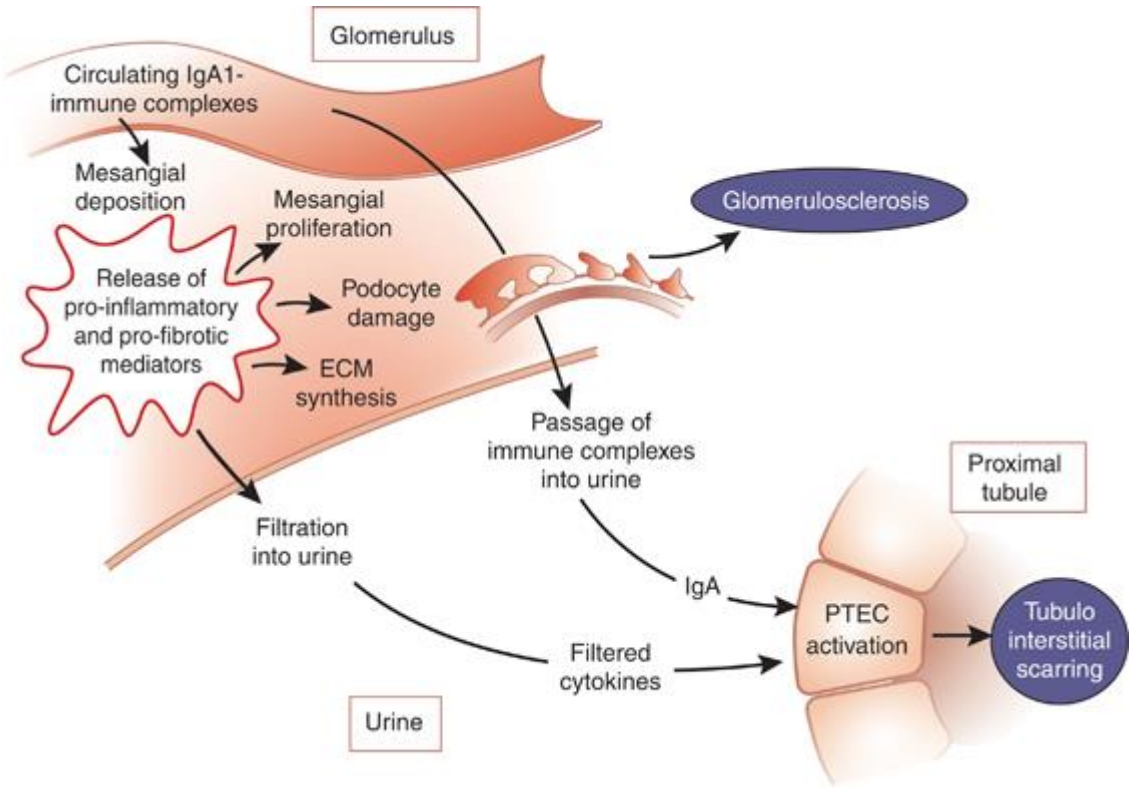

Copyrights apply

İmmun Glomerüler Hasarın İnflamatuar Olmayan Mekanizmaları

- Proteinüri ve Nefrotik sendrom'a yol açar (hematüri yok veya hafif)
  - **MCD, FSGS, Membranöz Nefropati**
- Etkilenen ana hedef hücre podositlerdir
- Bazı immun mediatörler (T hücrenin ürettiği faktörler, vazoaktif ajanlar, kompleman C5b-9 ve sitokinler IL-13 gibi
- FSGS'de glomerüler permeabilite faktörü etkilidir

Copyrights apply

Glomerüler hastalıkların patogenezi

- İmmün-aracılı
  - Subepitelyal immun kompleksler
    - Daha az inflamasyon
    - BM değişiklikleri +/- podosit hasarı
    - Proteinüri
  - Subendotelyal immun kompleksler “inflamatuar GN”
    - Daha fazla inflamasyon ve hücresel proliferasyon
    - Damar hasarı
    - Hematüri
  - BM kompleksleri
    - Genellikle hematüri

Copyrights apply

Glomerüler hastalıkların patogenezi

- Non-immün aracılı
  - Kompleman aktivasyonu
    - “inflamatuar GN” benzeri tablo ancak immün depozitler yok
  - Epitelyal hücre hasarı
    - Toksinler / sitokinler / bilinmeyen faktörler
    - Ayaksı çıkıntıların kaybı
    - Bazal membrandan ayrılma
    - Proteinüri

Copyrights apply

High power light microscopy in poststreptococcal glomerulonephritis

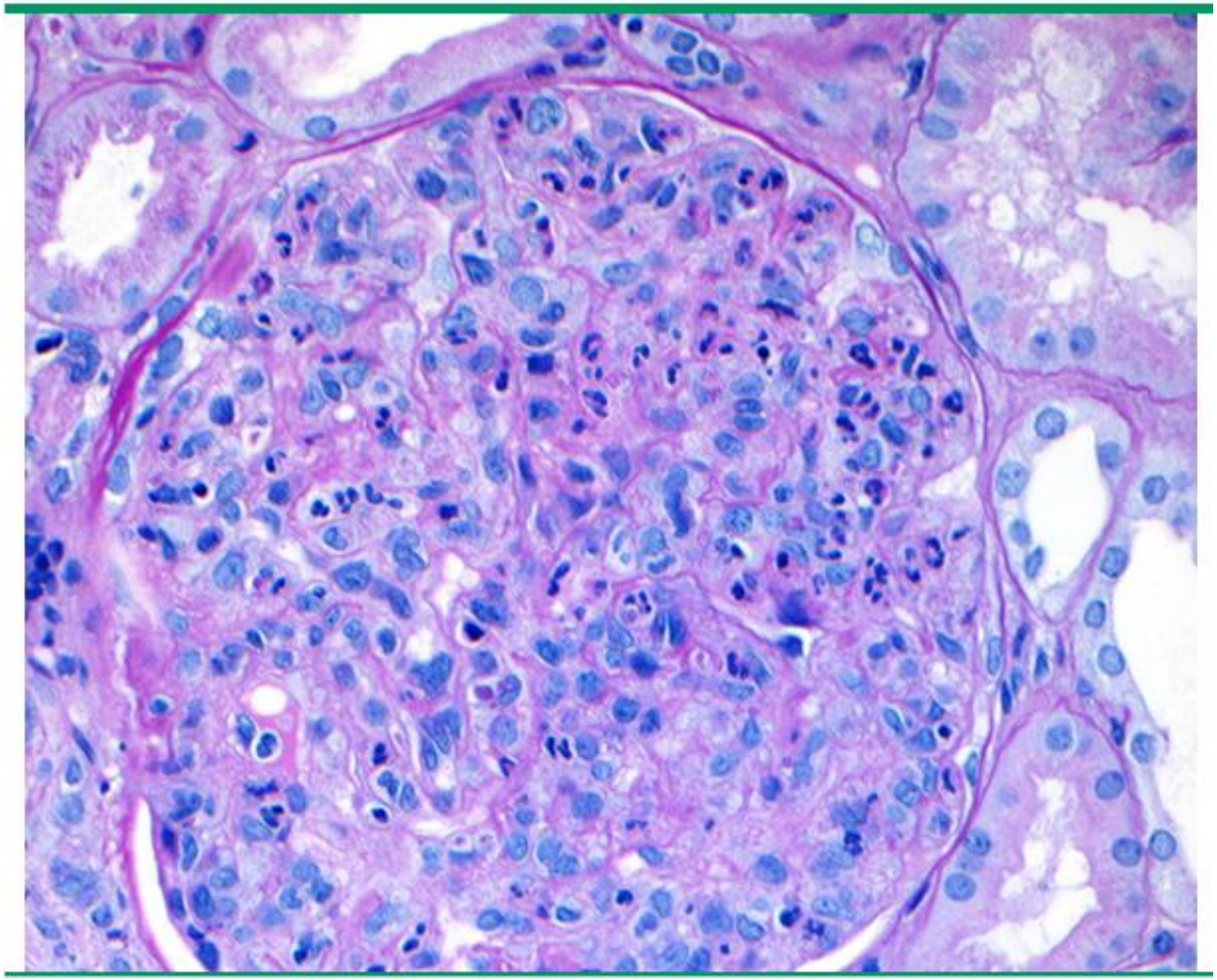

Light microscopy showing a proliferative (exudative) glomerulonephritis. Note numerous neutrophils within glomerular capillaries (Periodic acid Schiff, 40x).

Copyrights apply

Postinfectious glomerulonephritis

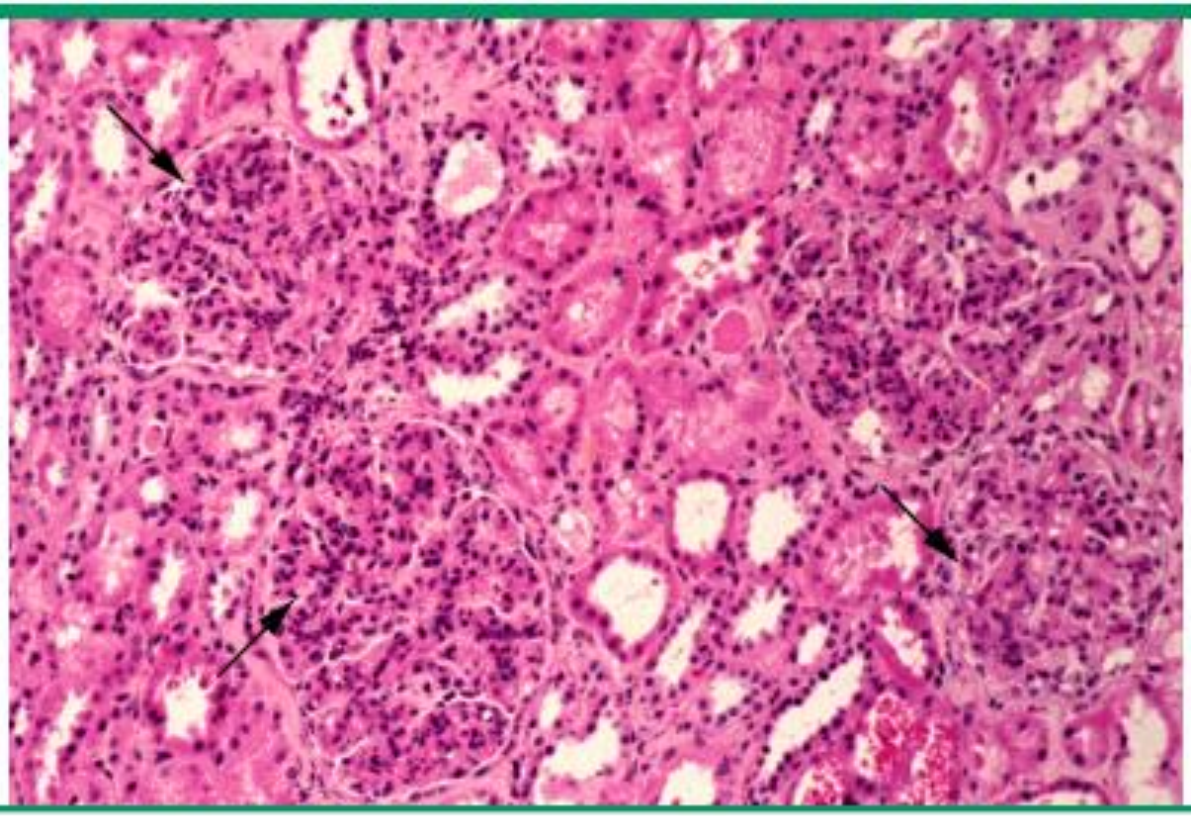

Low-power light micrograph showing diffuse, proliferative glomerulonephritis as may be seen in postinfectious glomerulonephritis. The glomeruli are so hypercellular (arrows) that open capillary lumens cannot be seen, and the glomeruli may be hard to distinguish from the surrounding interstitium.

Copyrights apply

Immunofluorescence microscopy showing linear IgG

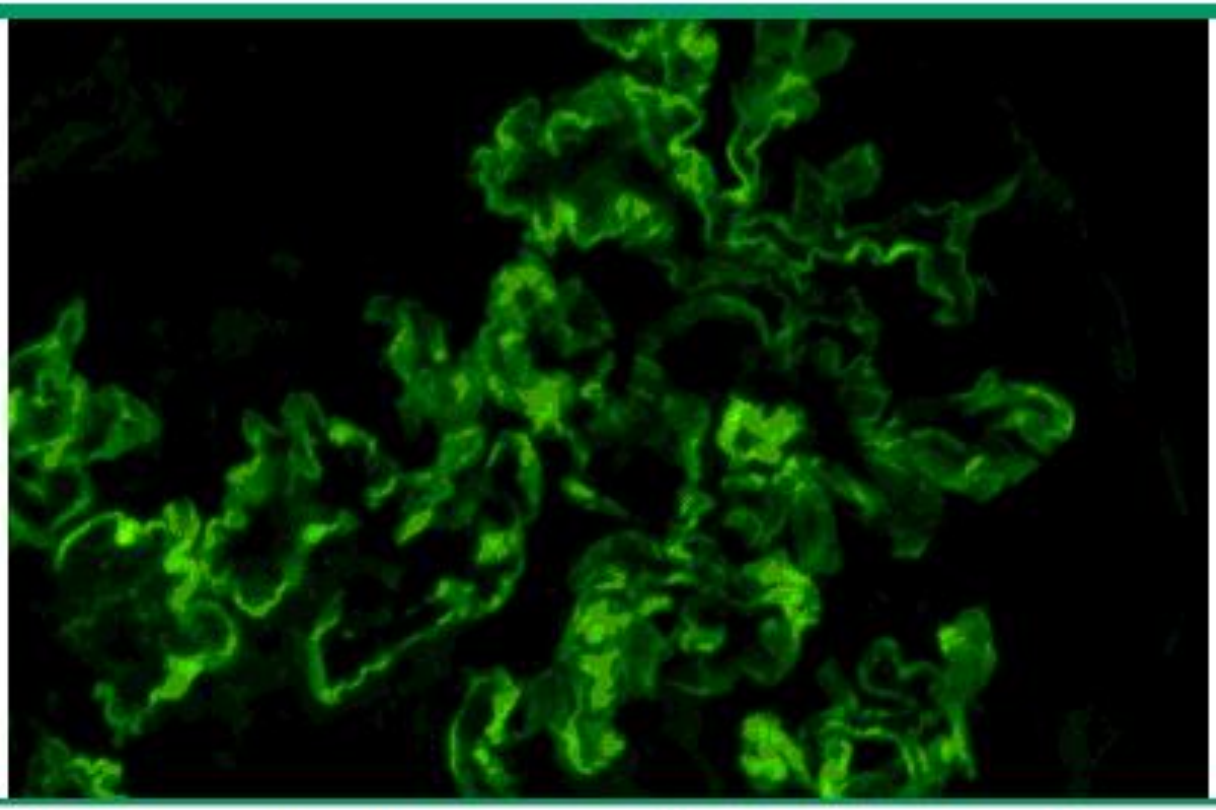

Immunofluorescence microscopy showing characteristic linear deposition of IgG in anti-GBM antibody disease.

IgG: immunoglobulin G; GBM: glomerular basement membrane.

Copyrights apply

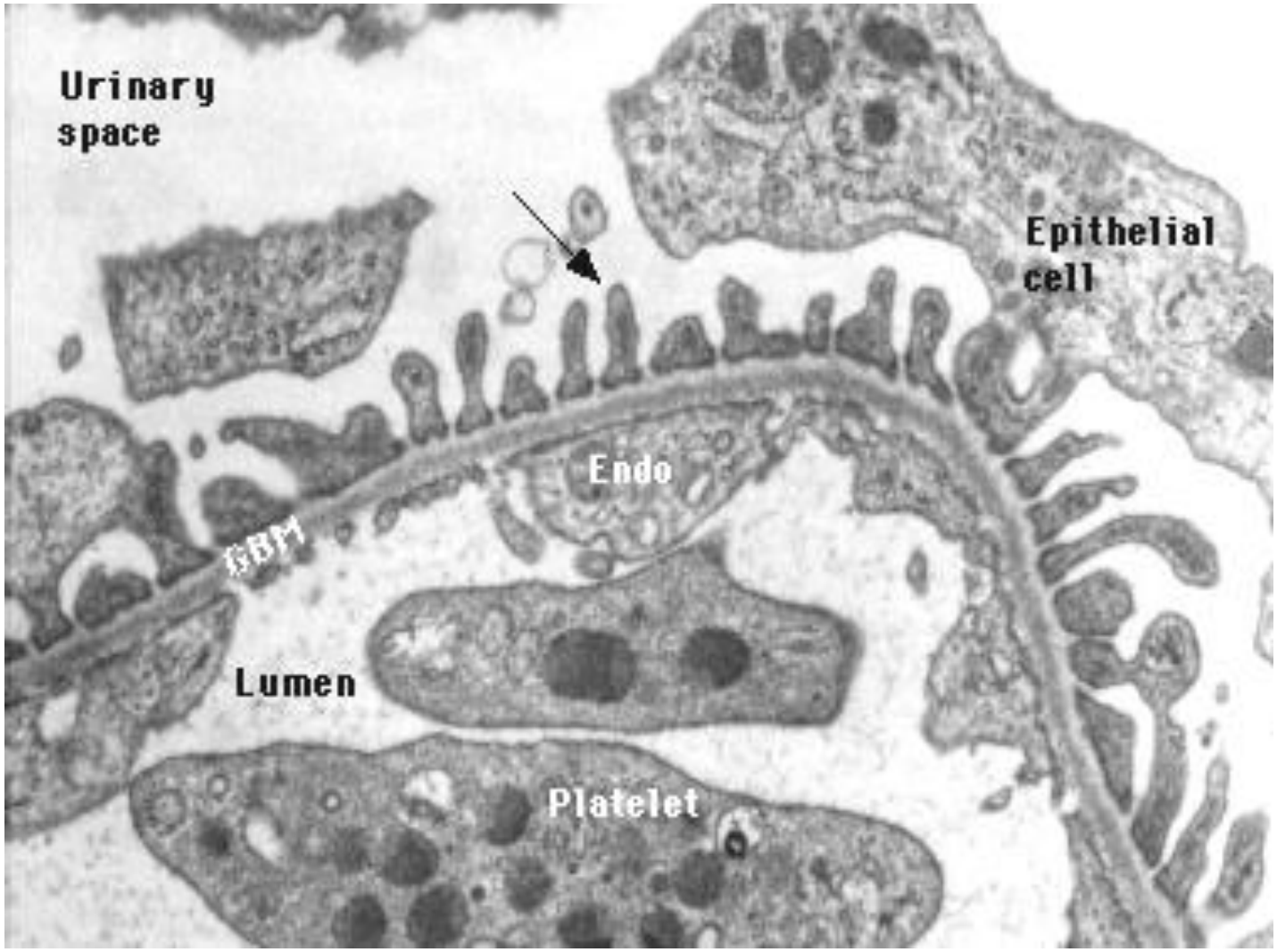

Copyrights apply

Electron microscopy in type I membranoproliferative glomerulonephritis



Electron micrograph in type I membranoproliferative glomerulonephritis shows marked thickening of the glomerular capillary wall by immune deposits (arrowhead) and by interposition of mesangial cell processes (arrow). There are two layers of the glomerular basement membrane (GBM) surrounding the mesangial interposition that account for the double-contour appearance on light microscopy.

Copyrights apply

GN immunopatolojisi

- Glomerüler hasar; immünolojik, enfeksiyöz, toksik, metabolik ve hemodinamik faktörlerle olur
- GN çoğu zaman antikor birikimi ve immun mekanizma ile oluşur
- Glomerüllerde antikor birikimi hücre hasarına yol açar

Copyrights apply

İmmunolojik hasar

- GN’lerin en sık sebep ve sonucu

1. Böbrekle ilgisiz gelişmiş dolaşan antijen-antikor komplekslerinin böbrekte yerleşmesi
2. Böbrekteki lokal antijene karşı in situ antikor gelişimi

Copyrights apply

Kompleman

- Bir çok antikor klasik yoldan aktive eder (C1q üzerinden)
- Sonuçta granülosit ve trombositler bağlanarak (C3a ve C5a ortama çeker), reseptörleri aracılığıyla aktive olur
- Kompleman direkt sitotoksik etki de yapar
- C5b-C9 (membran atak kompleksi): hedef hücre yüzeyinde oluşur ve dönüşümsüz hasara yol açar

Copyrights apply

A simplified view of the complement system

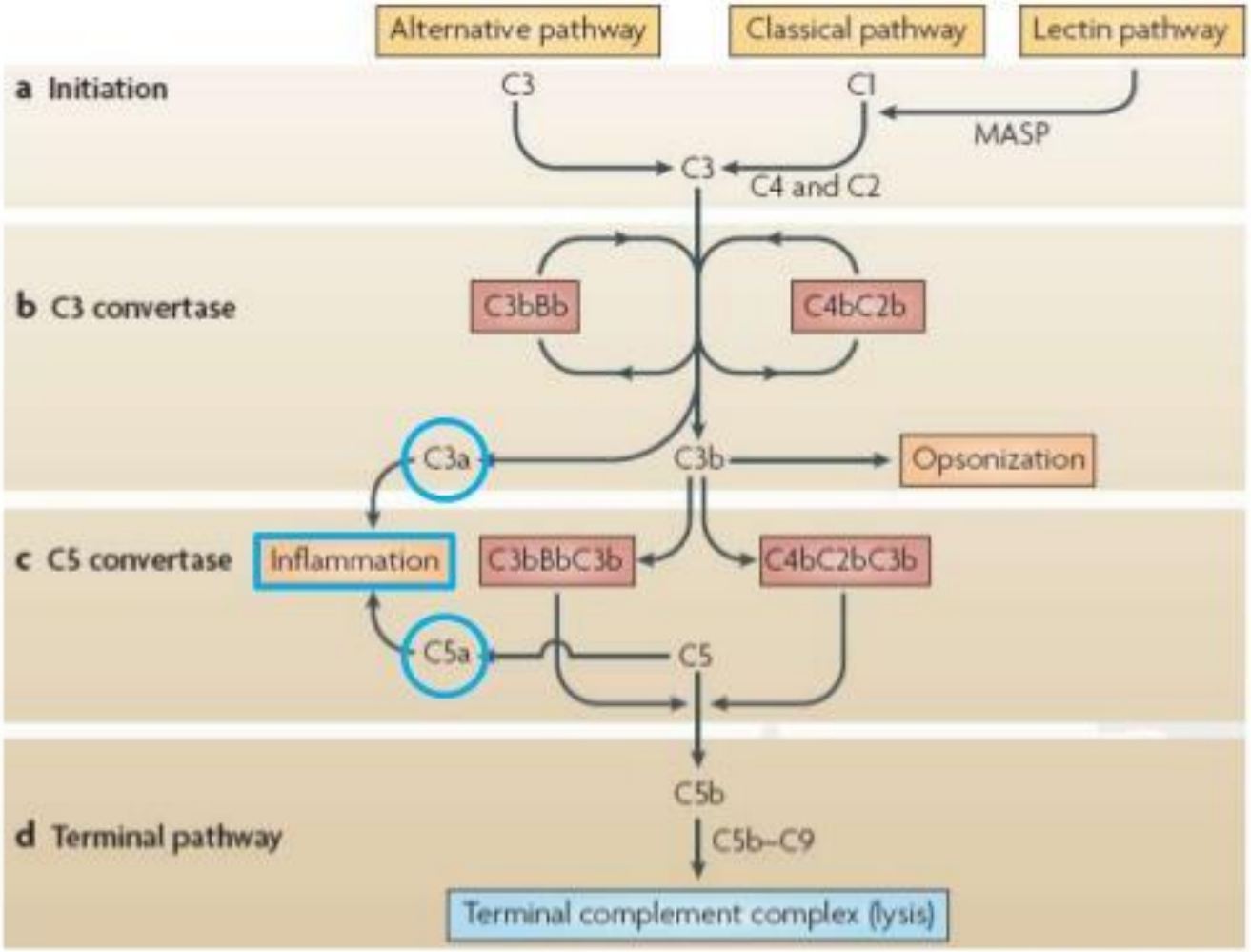

Zipfel and Skerka, Nat Rev Immunol 2009

Copyrights apply

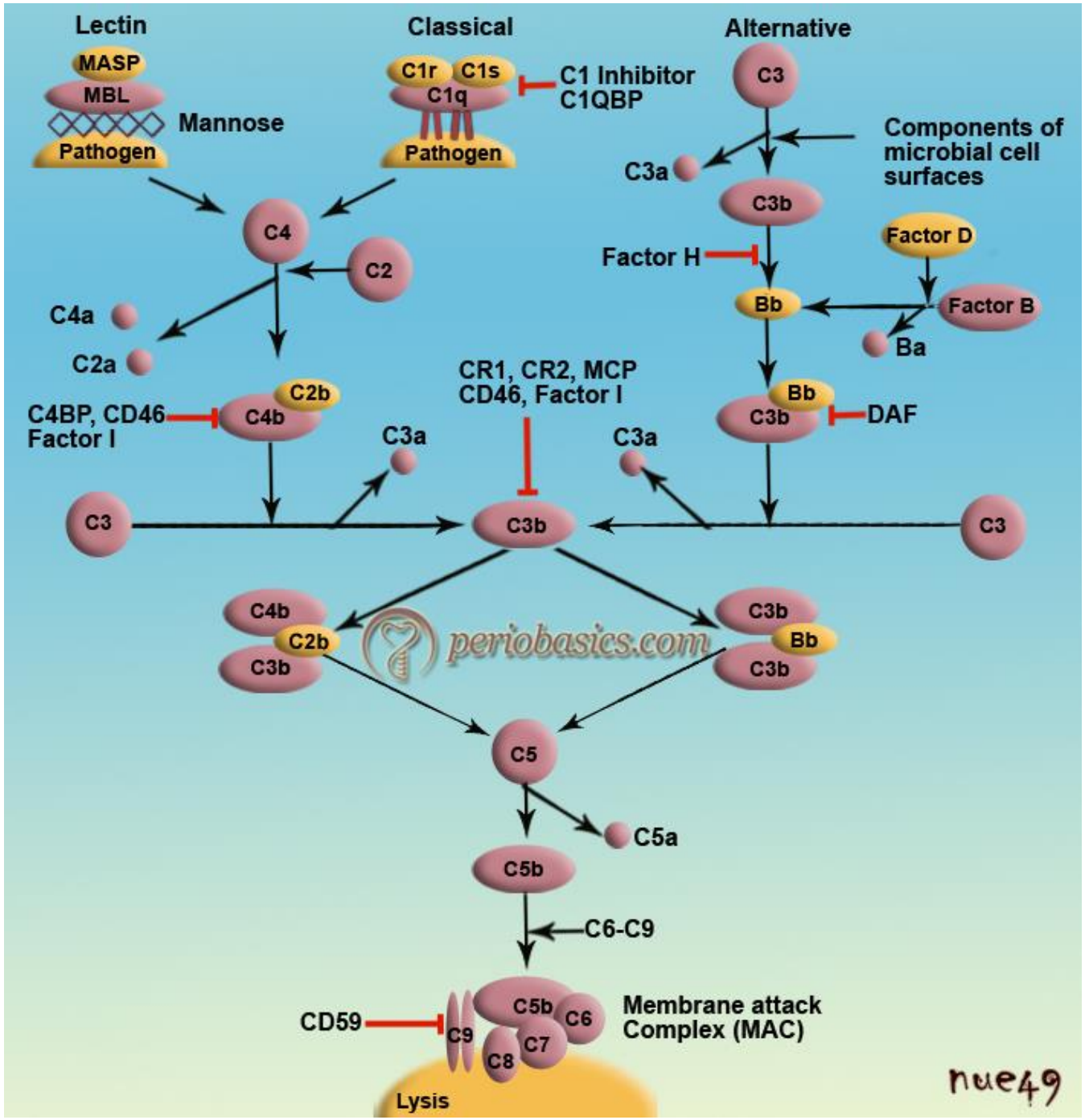

Copyrights apply

Kompleman

- Opsonizan olarak immun depolanmanın ortadan kaldırılması ve fagositozda önemli rol alır
- Kompleman düşük ise sürekli immunkompleks depolanması olur (SLE nefriti, APSGN, MPGN'de hastalık tanı ve aktivitesi hakkında bilgi verir)
- Alternatif yoldan (IgA, bakteri antijenleri veya kollajen ile) aktive olabilir

Copyrights apply

Subendothelial deposits and tubuloreticular inclusions in lupus nephritis

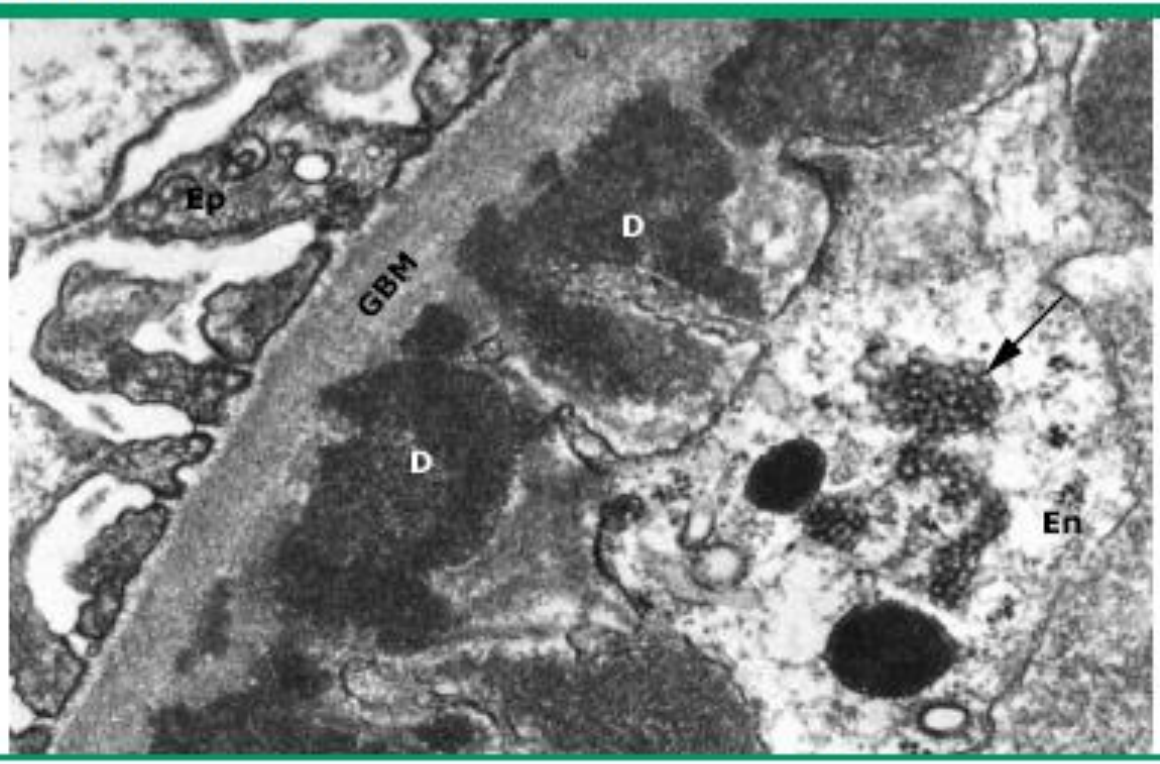

Electron micrograph in diffuse proliferative lupus nephritis shows massive subendothelial deposits (D) and characteristic tubuloreticular structures (arrow) in the endothelial cells (En). The subendothelial deposits cause marked thickening of the glomerular capillary wall, leading to a wire loop appearance on light microscopy.
Ep: epithelial cell; GBM: glomerular basement membrane.

Copyrights apply

Proteazlar

- Granülositler: serin proteazlar, kollajenaz ve asit hidrolazlar içerir
- Hücre hasarı ve proteinüri gelişmesinde önemli rolleri var
- Makrofajlar ve trombositler de proteolitik enzimler içerir
- Proteazlar, ROM ile birlikte hücre membranları ve matriks için litiktir

Copyrights apply

Reaktif oksijen metabolitleri (ROM)

- Granülosit ve makrofaj hasarında ROMleri önemli rol alır
- **Süper oksit anyonu, hidrojen peroksit, hipoklorid asit, hidroksi radikali**
- Endotel ve epitel hücreleri üzerine toksik etkili ve hücreleri GBM'den ayırır
- Doku hasarı ROMlerin yaptığı direkt toksik etki ya da proteaz inhibitörleri inaktivasyonu ile olur

Copyrights apply

GN’de olası klinik tablolar

- Proteinüri – Asemptomatik
- Hematüri – Asemptomatik
- Hipertansiyon
- Nefrotik sendrom
- Nefritik sendrom
- Akut böbrek yetmezliği (ABY)
- RPGN (Hızlı ilerleyen glomerülonefrit)

Copyrights apply

Nefrotik sendromla birlikte olan glomerüler hastalıklar

- Primer
  - Minimal change (Minimal değişim) hastalığı
  - Membranöz GN
  - Fokal segmental glomerüloskleroz (FSGS)

- Sekonder
  - Diyabetik nefropati
  - Amiloidoz

Copyrights apply

Nefritik sendromla birlikte olan GN'ler

- Primer
  - Postenfeksiyöz / Diffüz proliferatif GN
  - Membranoproliferatif GN (MPGN)
  - IgA nefropati (Mezangioproliferatif GN)
  - Kresentik GN
- Sekonder
  - HSP
  - Sistemik vaskülit
  - SLE
  - Sistemik skleroz

Copyrights apply

MCNS

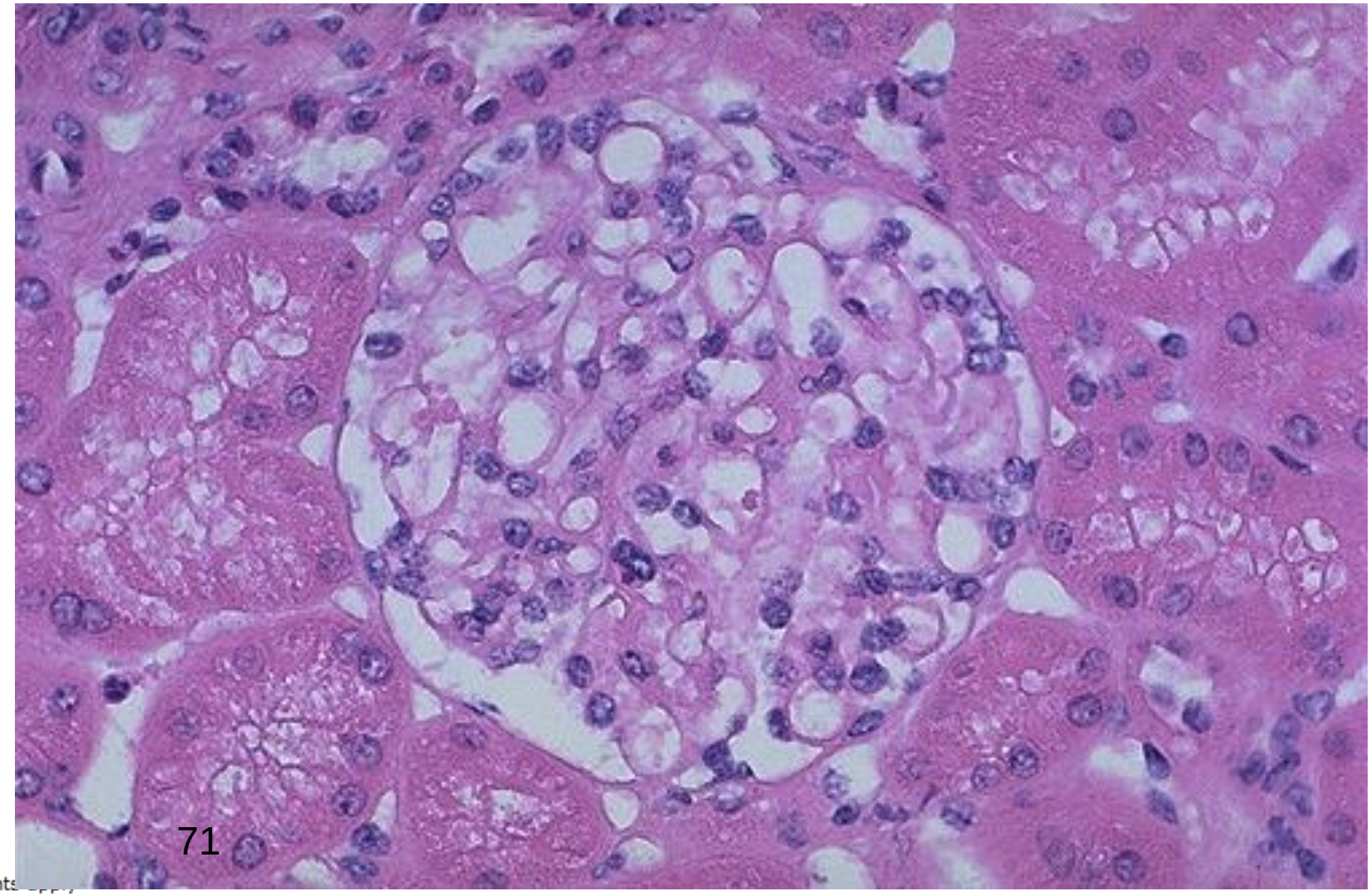

Copyrights apply

MCNS

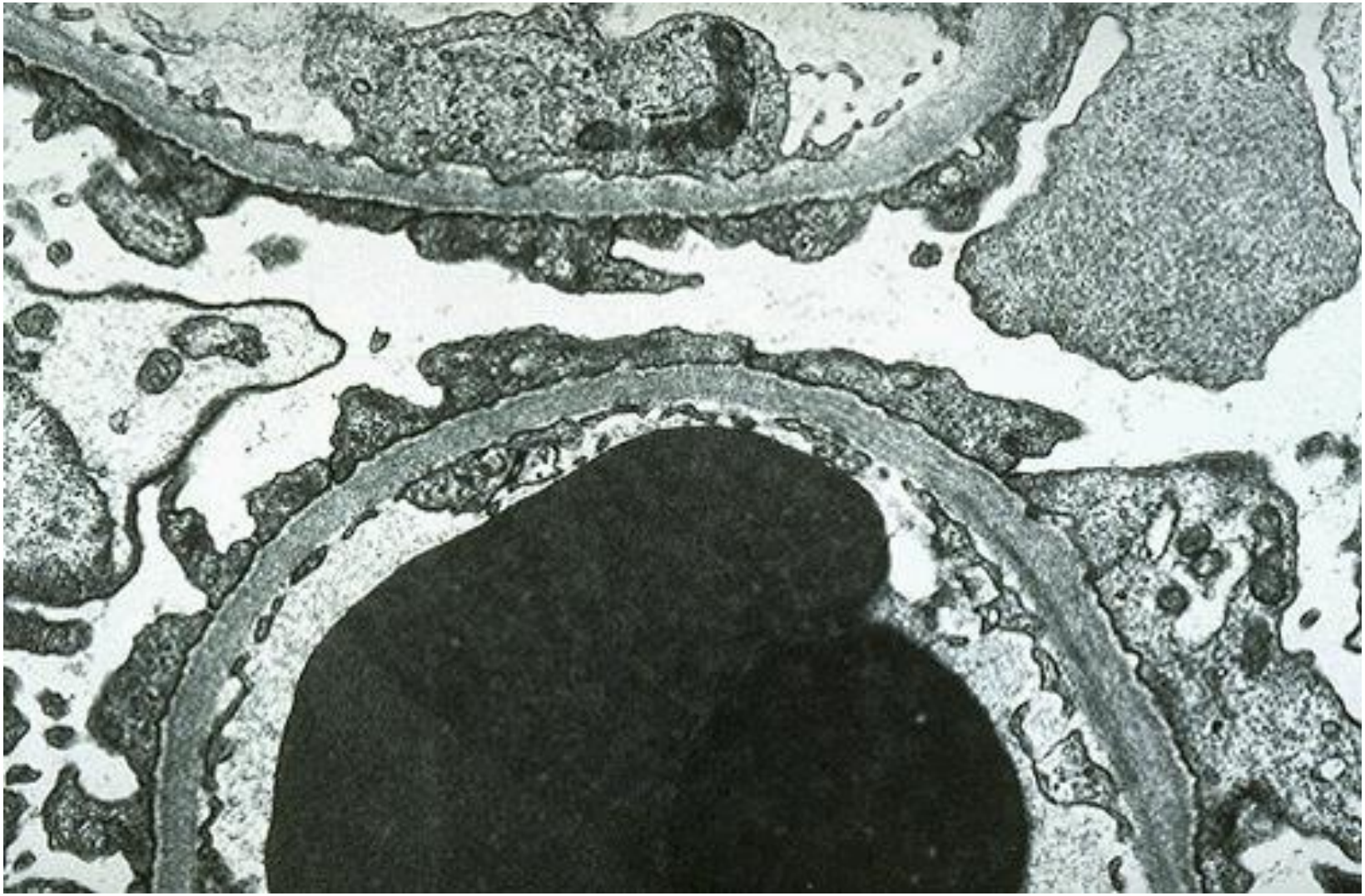

Copyrights apply

Membranöz

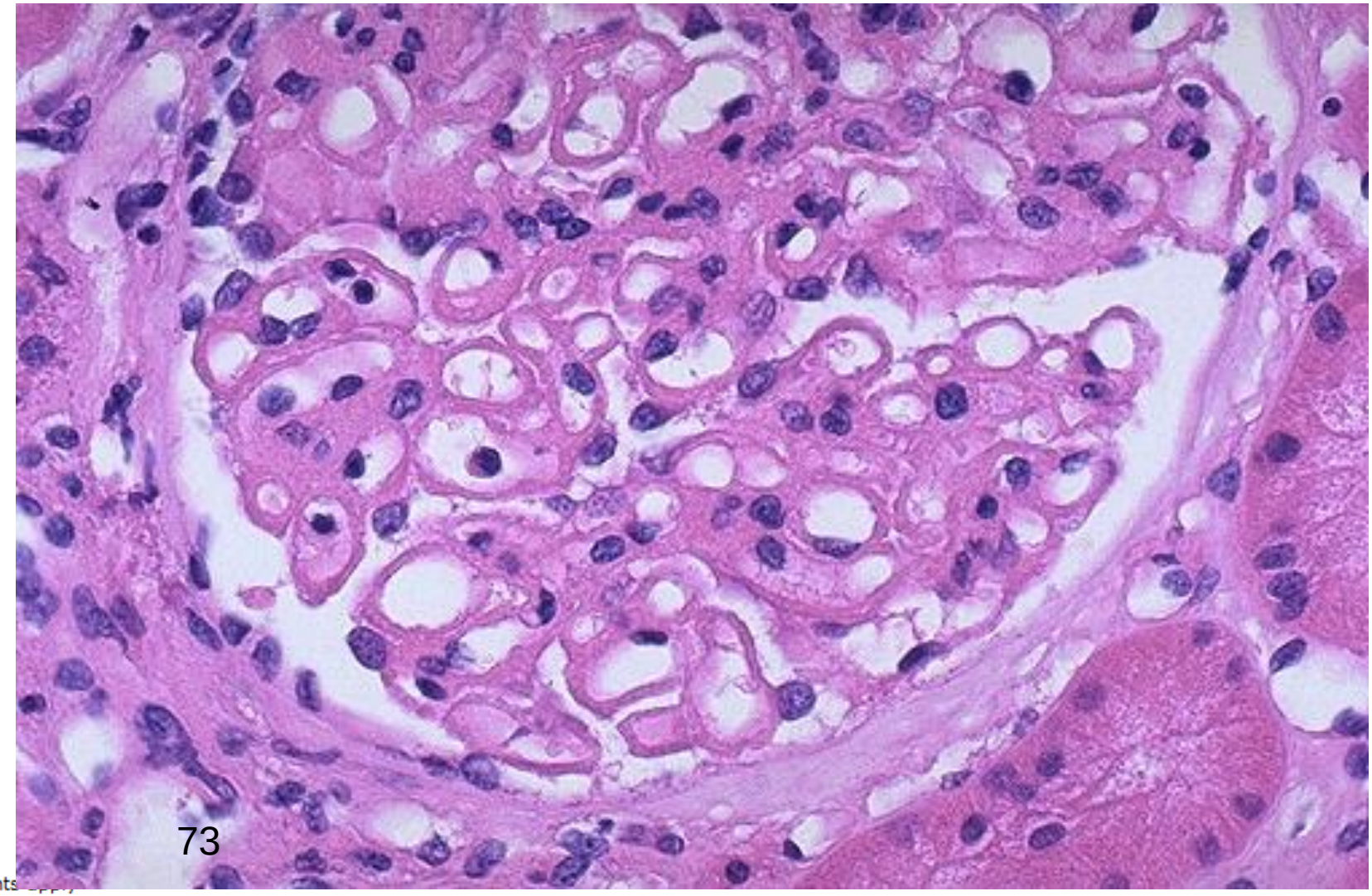

Copyrights apply

Membranöz

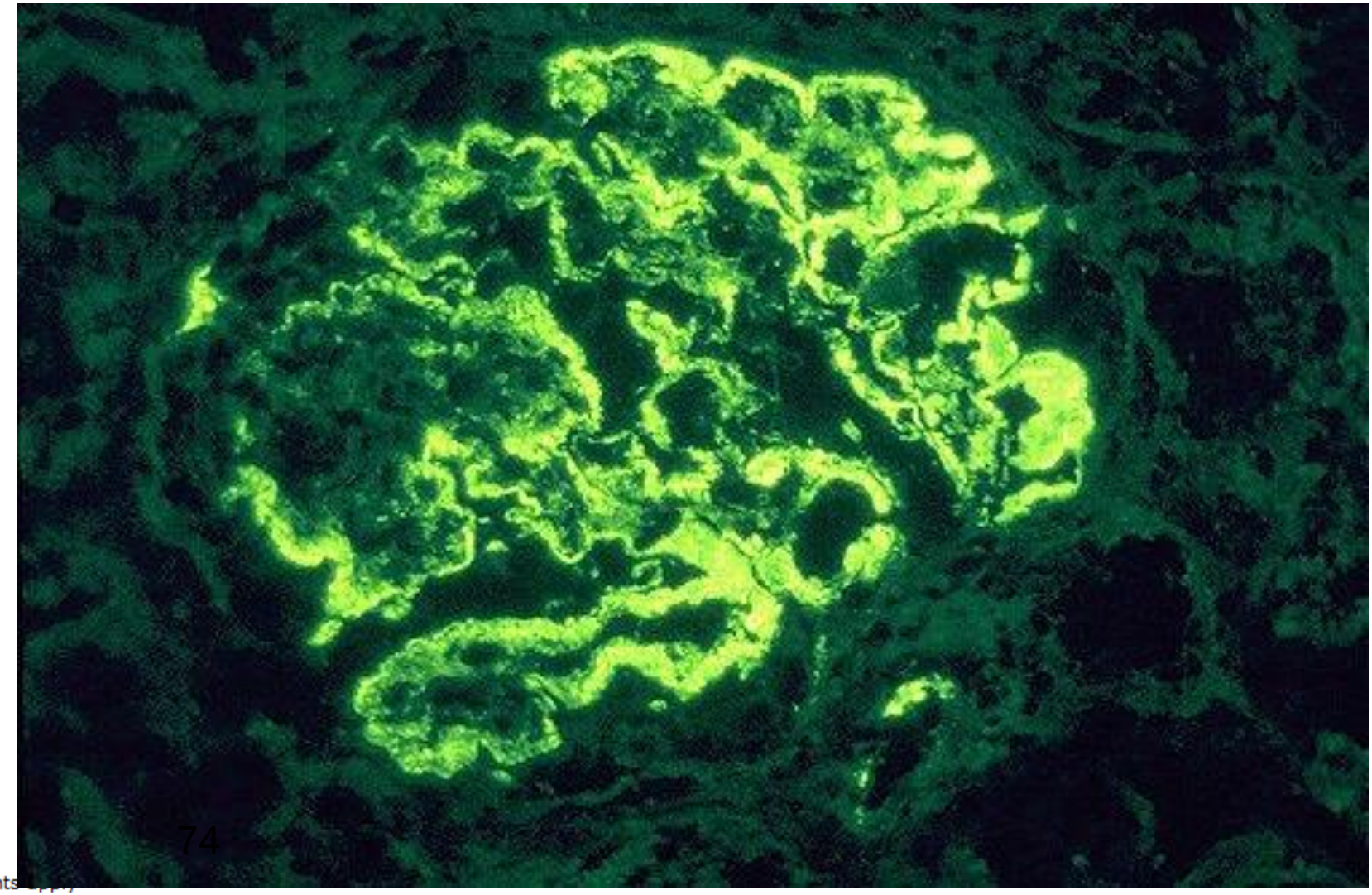

Copyrights apply

Membranöz

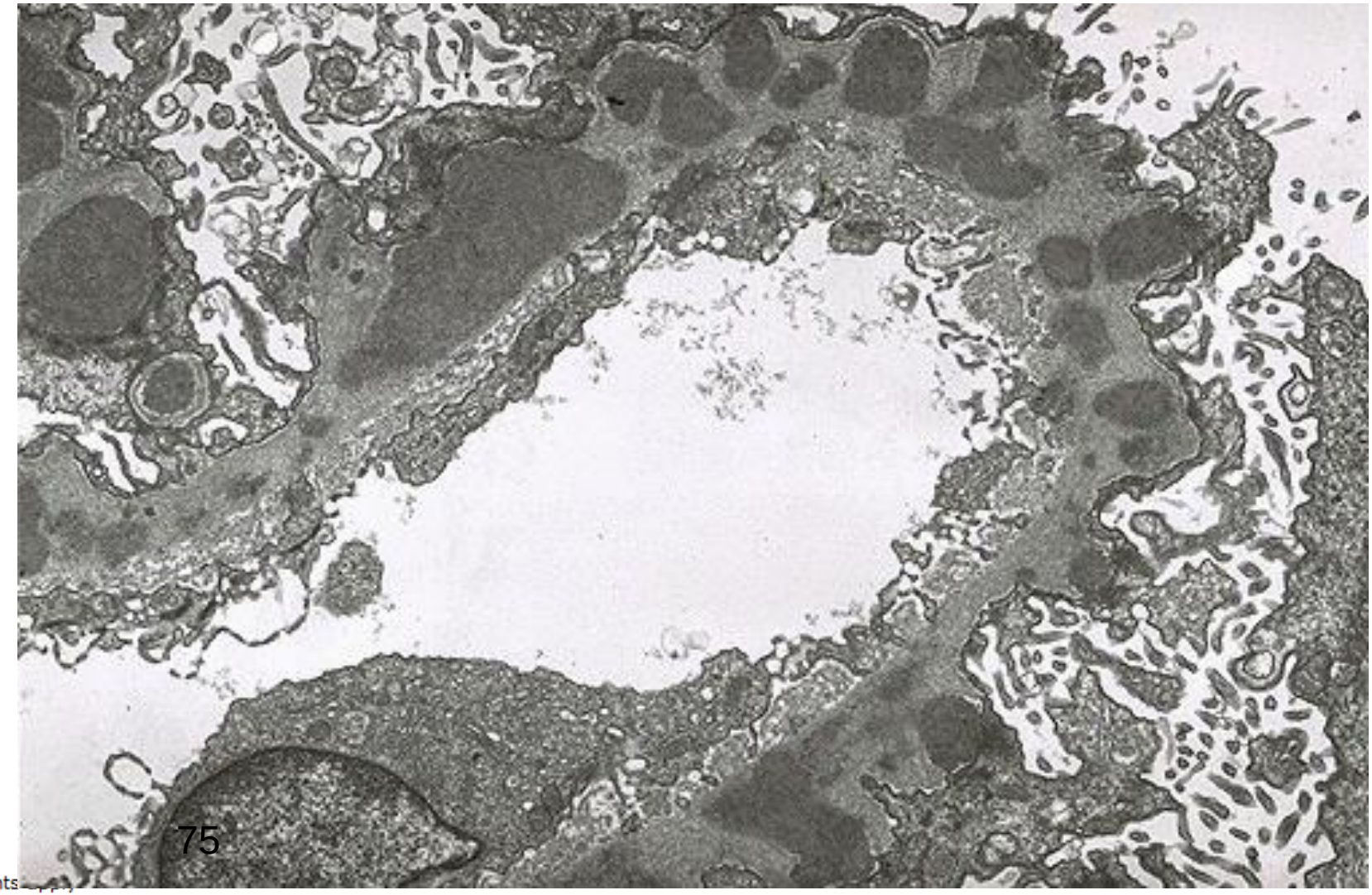

Copyrights apply

FSGS

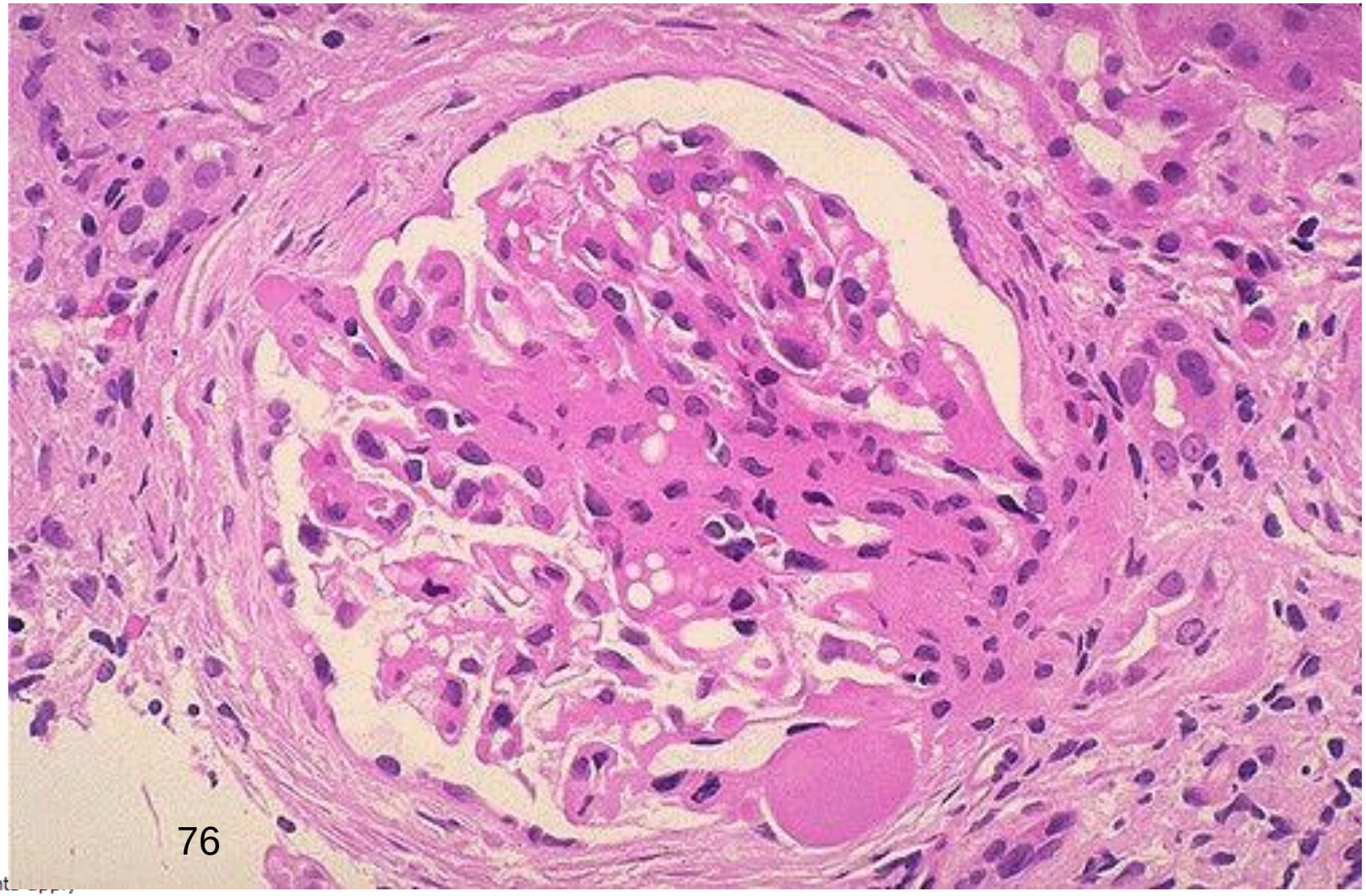

Copyright

Postenfeksiyöz GN

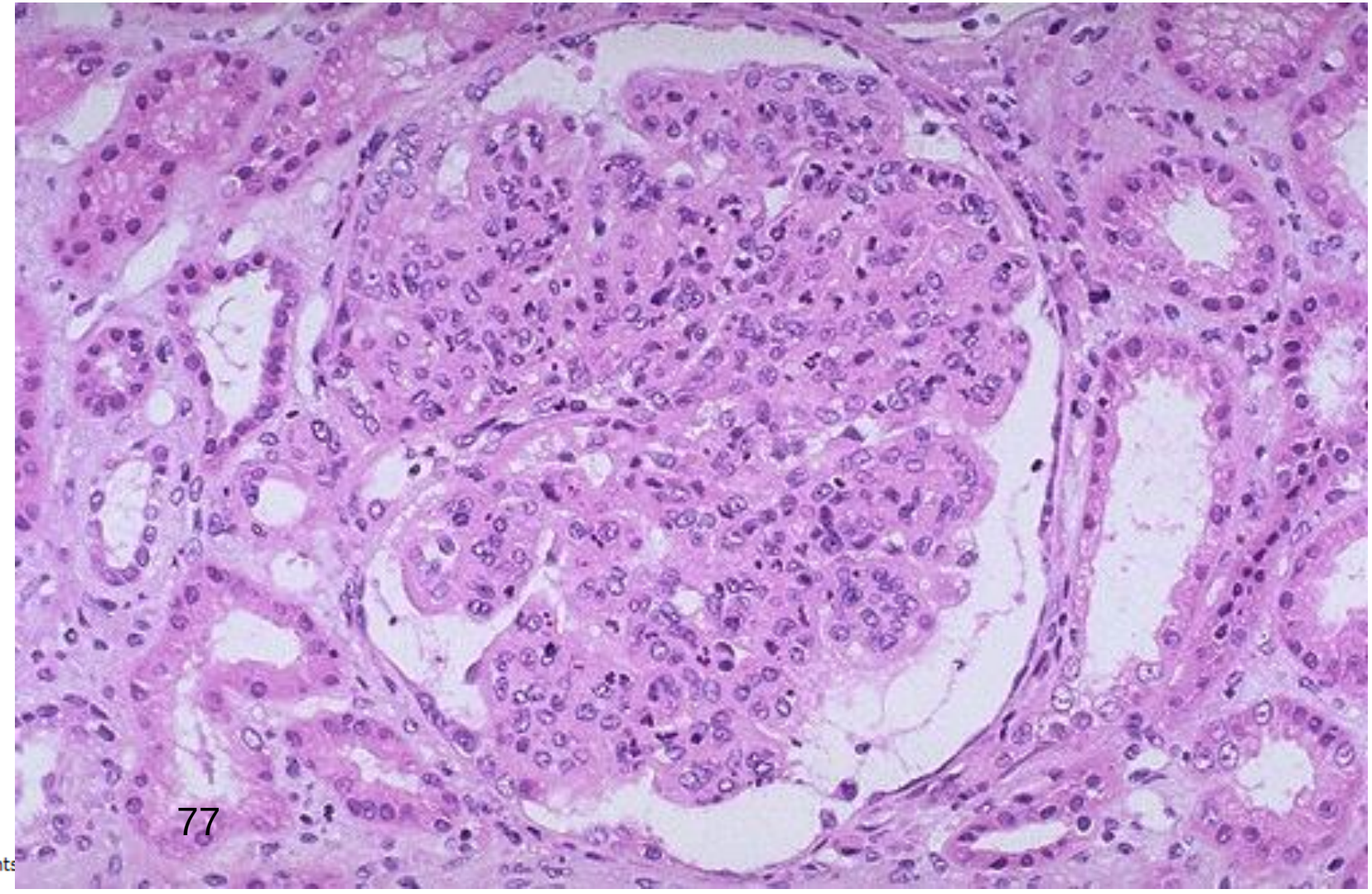

Copyrights

MPGN

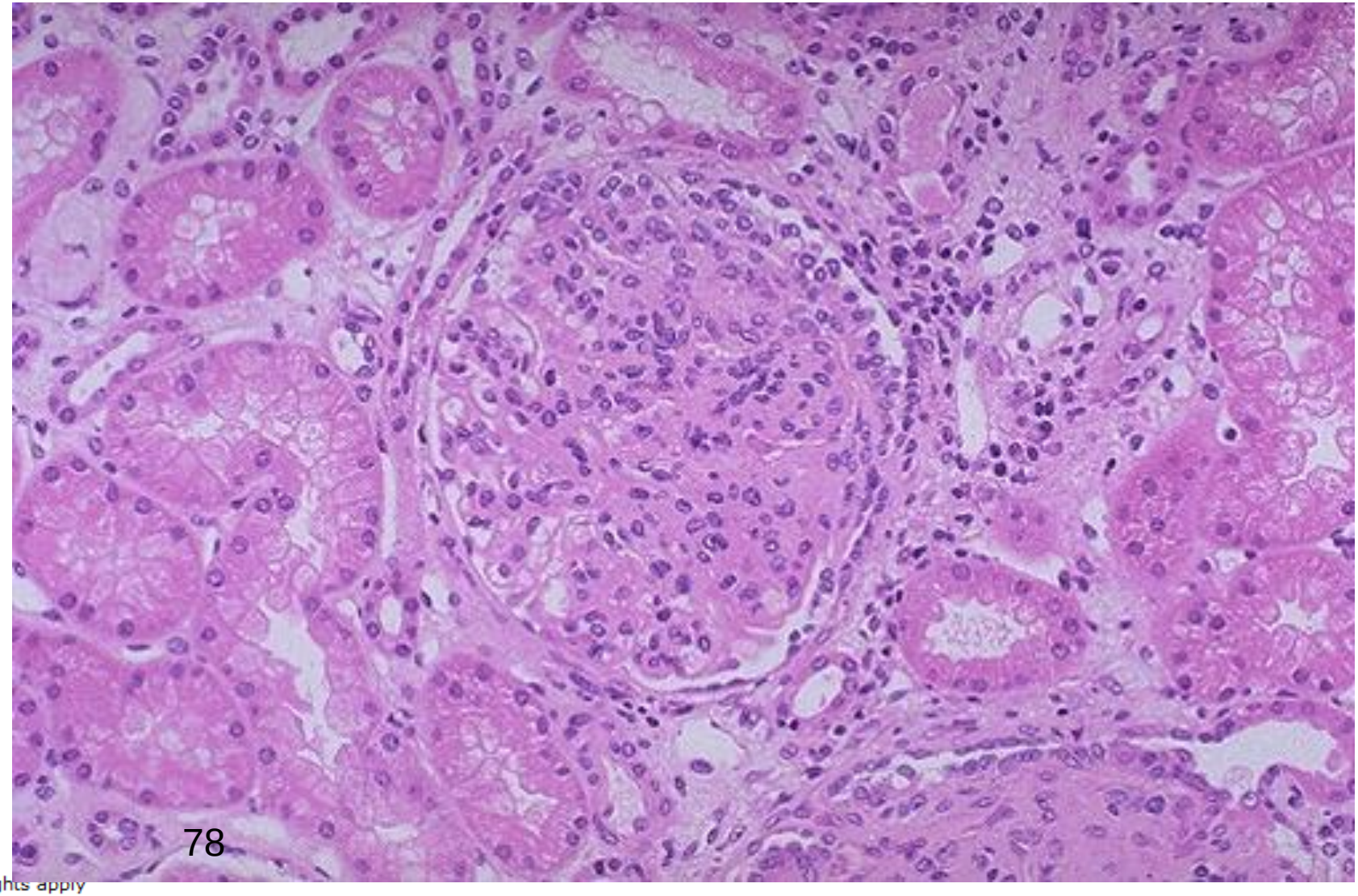

Copyrights apply

MPGN

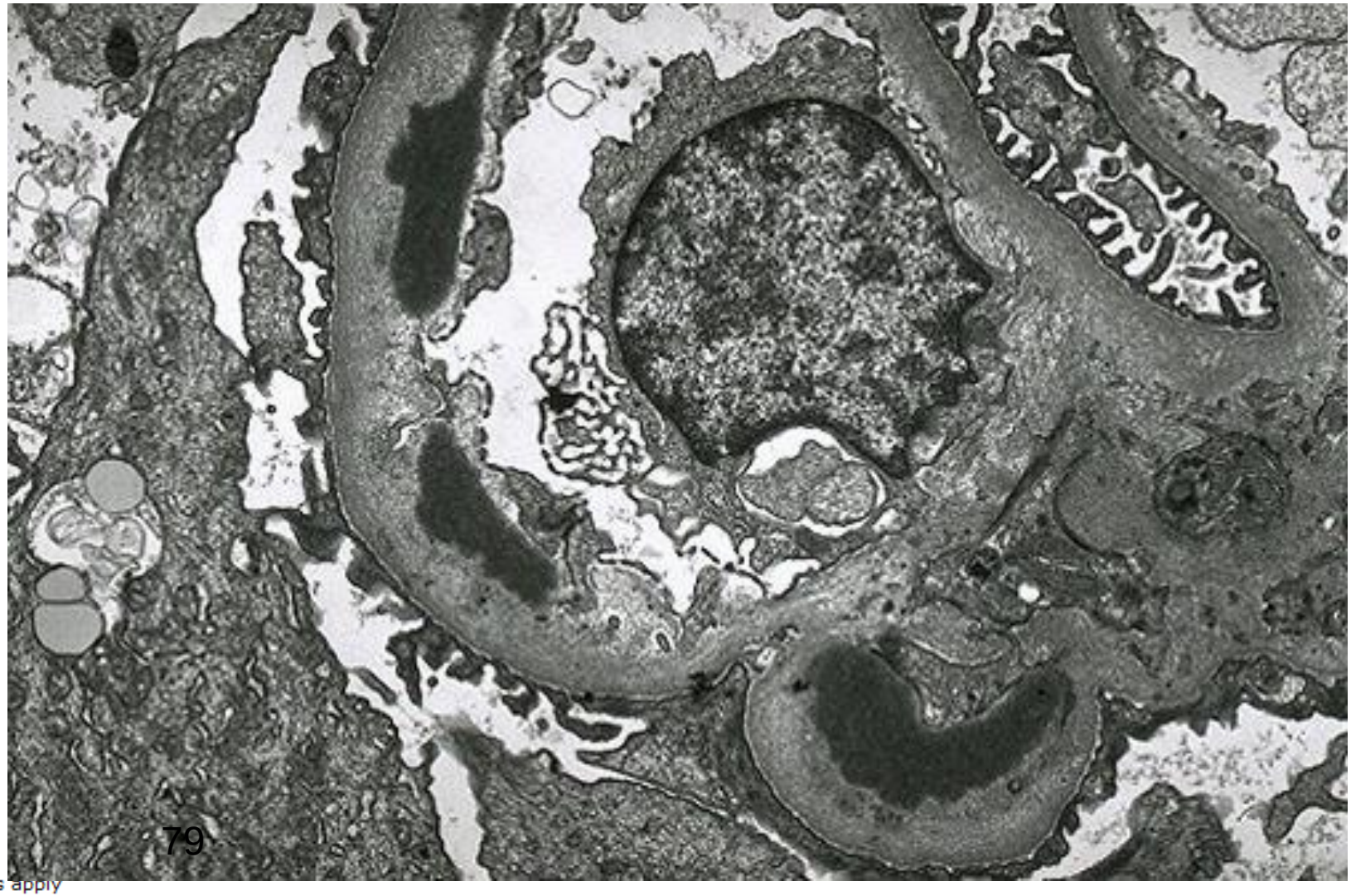

Copyrights apply

Mezanjiyoproliferatif G

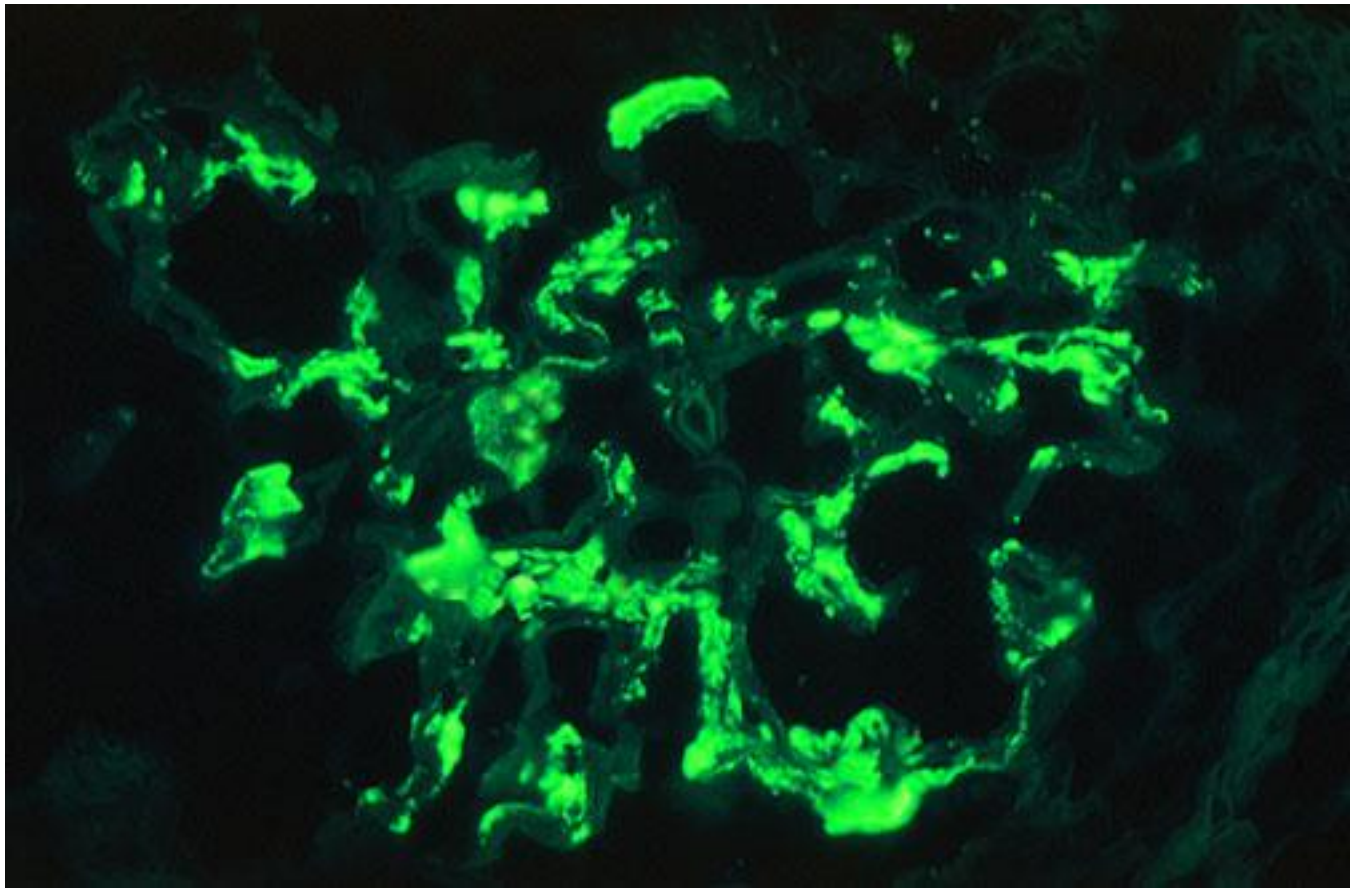

Copyrights apply

RPGN

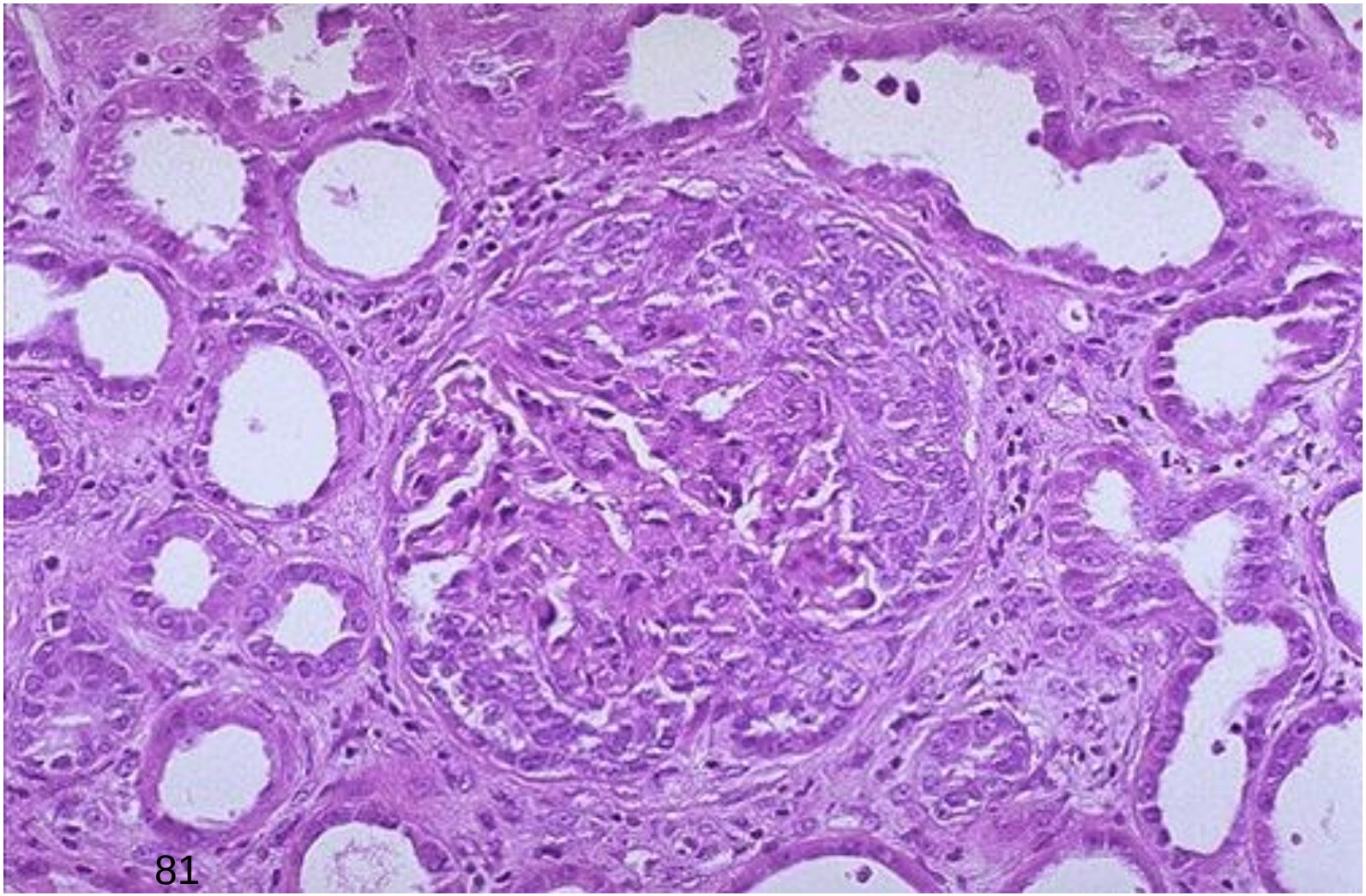

Copyrights apply

RPGN

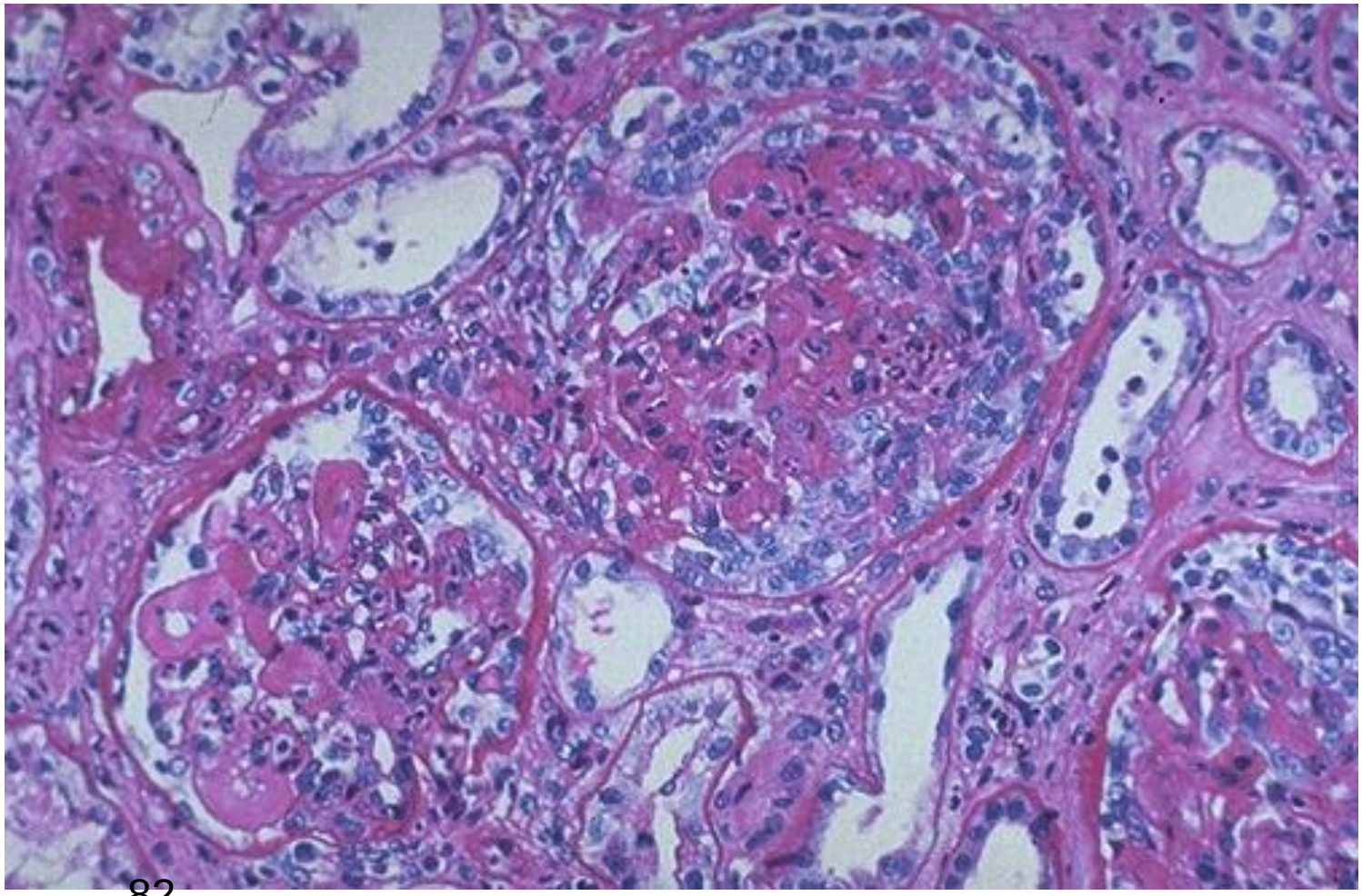

Copyrights apply

RPGN

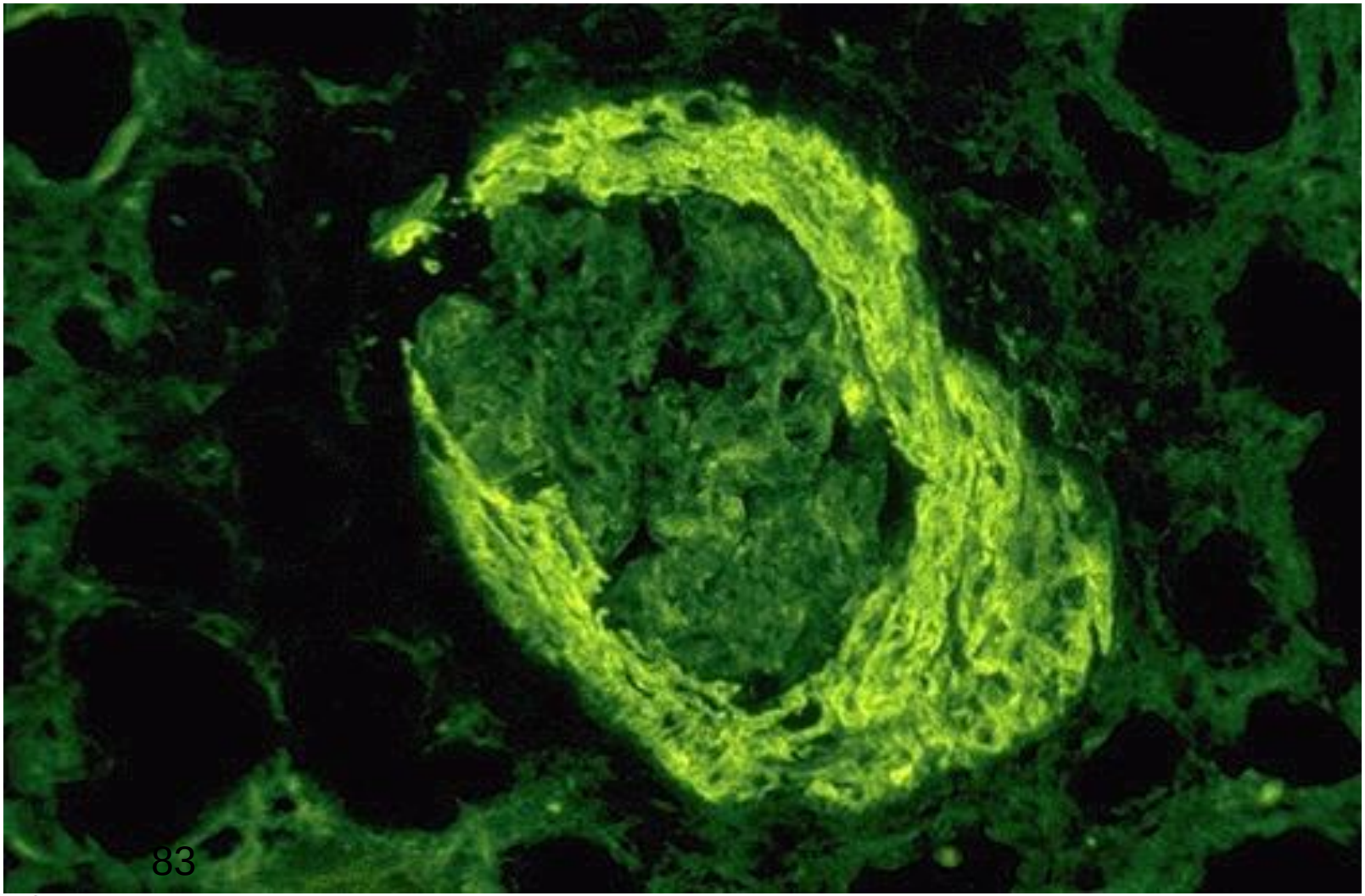

Copyrights apply

Glomerül hasar tipleri

- Antikor aracılı glomerüler hasarın klinik ve morfolojik görünümü immun komplekslerin glomerüldeki birikim yerine bağlıdır
  - GBM subendotel
  - Subepitelyal alan
  - Mezenjiyal alan

Copyrights apply

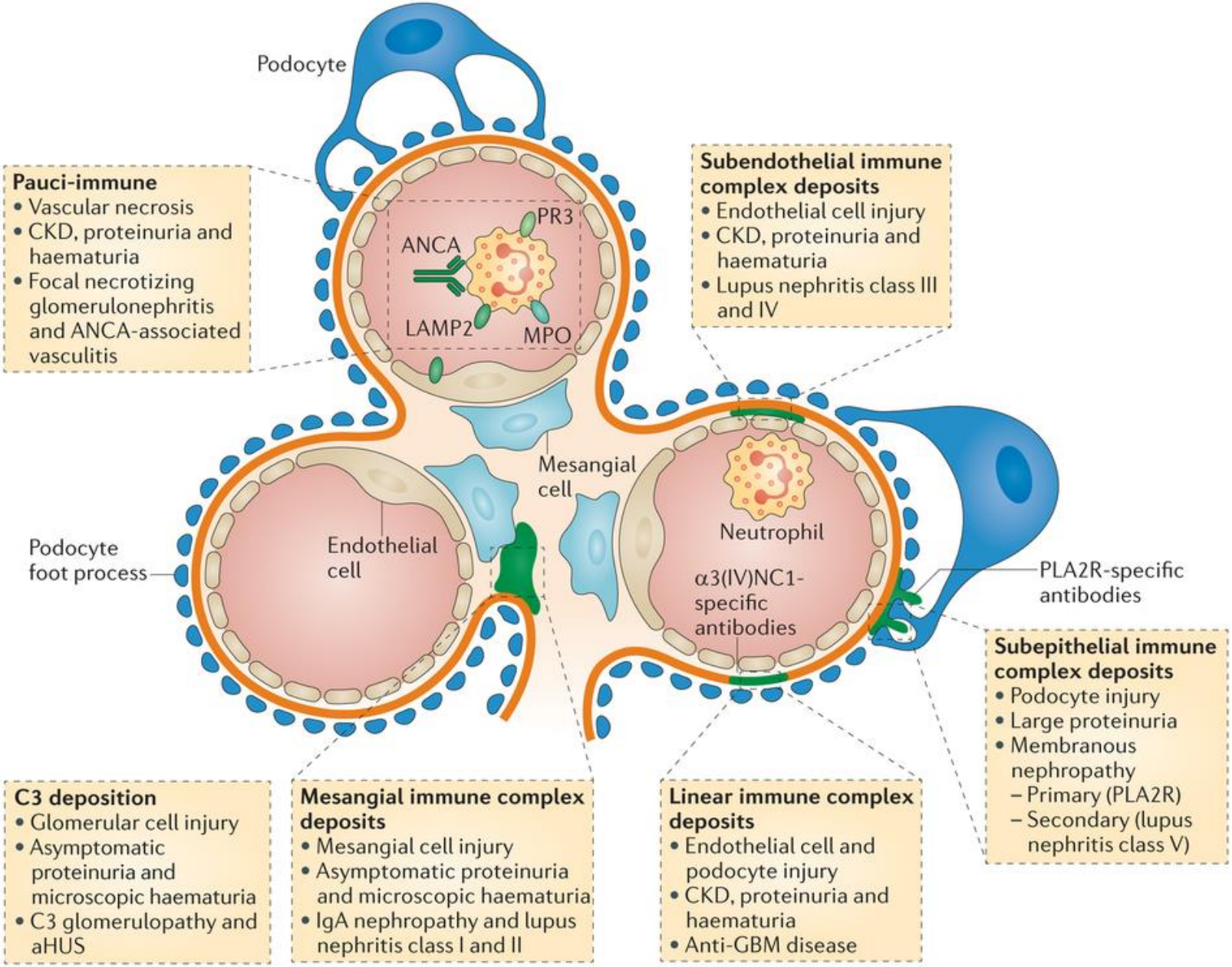

Nature Reviews | Immunology

Copyrights apply

Endotel tipi hasar

- Antikorlar endotel altı ve GBM boyunca depolanıp komplemanı aktive eder, Fc reseptör ilişkili kemotaksi ile fagositleri ortama çeker
- Lökositler hücre ödemi, proliferasyon ve nekrozla karakterize endotel hasarı yapar
- Lökosit ürünleri GBM'da yırtık oluşturur ve ekstrakapiller proliferasyona yol açabilir (koagulasyon ürünleri, kompleman komponentleri ve lökositlerin kapiller sızması ile kresent oluşumuna neden olur)

Copyrights apply

Endotel tipi hasar

- Eksudatif, proliferatif GN ± Fibrinoid nekroz ve kresentler
- APSGN'de IgG ve C3 granüler depozitleri
- Anti-GBM nefritinde lineer depozitler
- WHO tip III ve IV lupus nefriti APSGN'e benzer mekanizma

Copyrights apply

Post Streptococcal Glomerulonephritis

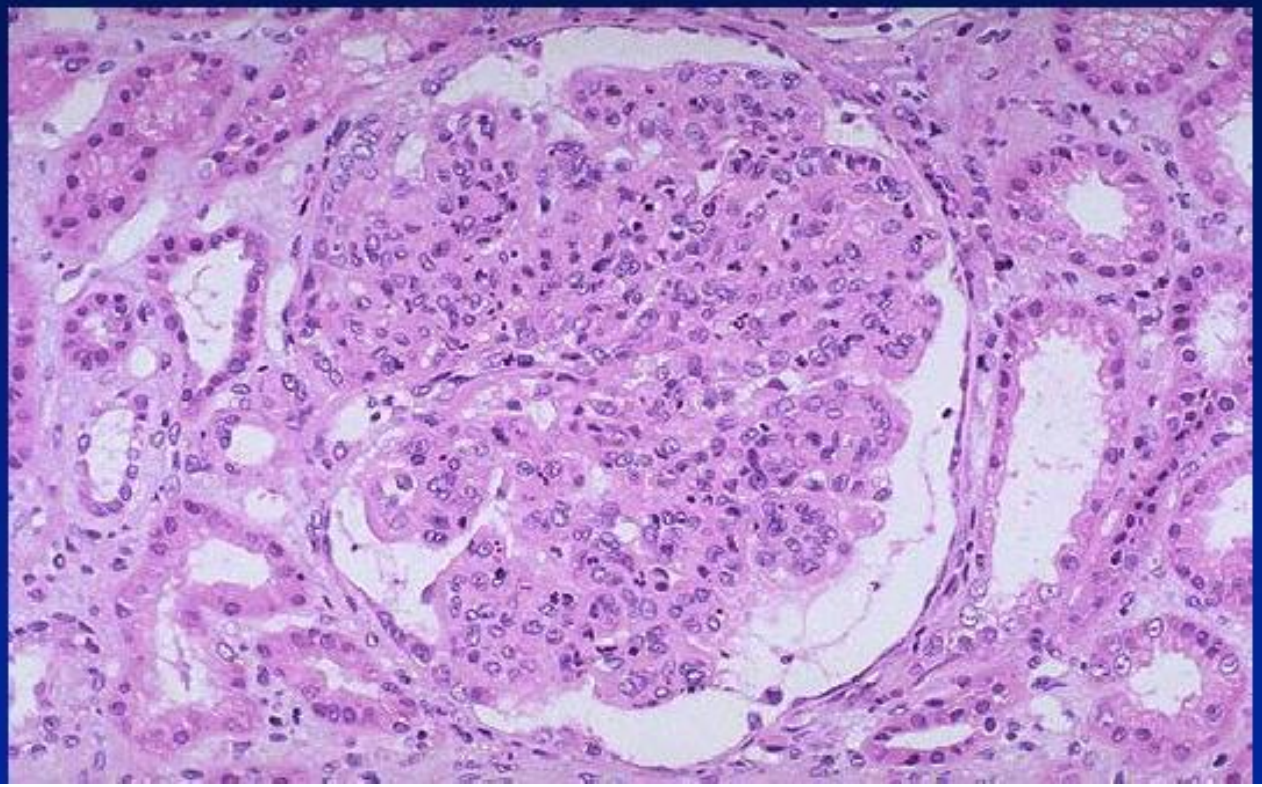

Copyrights apply

Anti-GBM nephritis: Goodpastures syndrome

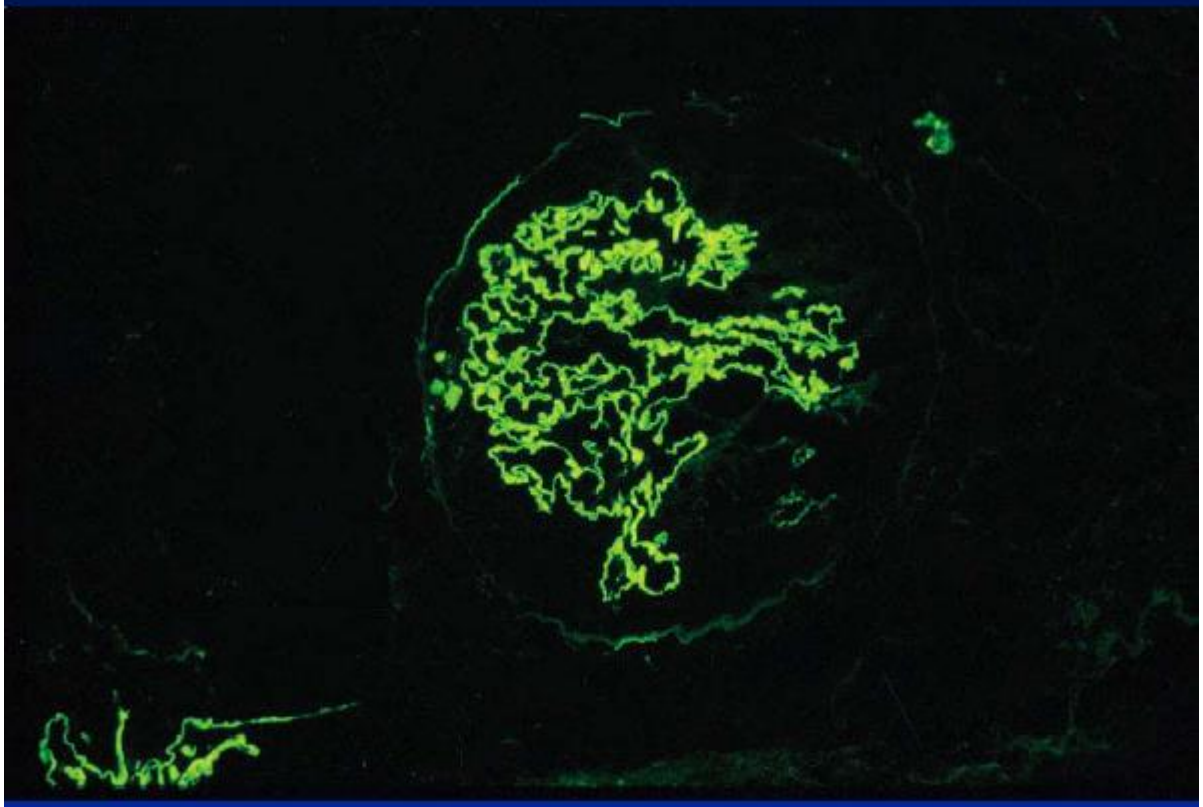

Linear deposits of IgG

Copyrights apply

Epitelyal tip hasar

- Antikorlar subepitelyal alanda birikir – epitel yüzeyinde MAK oluşumu
- Podosit hasarı, hücresel dejenerasyon ve GBM'dan ayrılma
- Kompleman idrarla atılır, lökosit kemotaksisi olmaz, böbrek biyopsisinde inflamatuvar cevap görülmez
- Işık mikroskopide kalın kapiller duvar (immun birikim), immunfloresan depolanan maddeyi gösterir

Copyrights apply

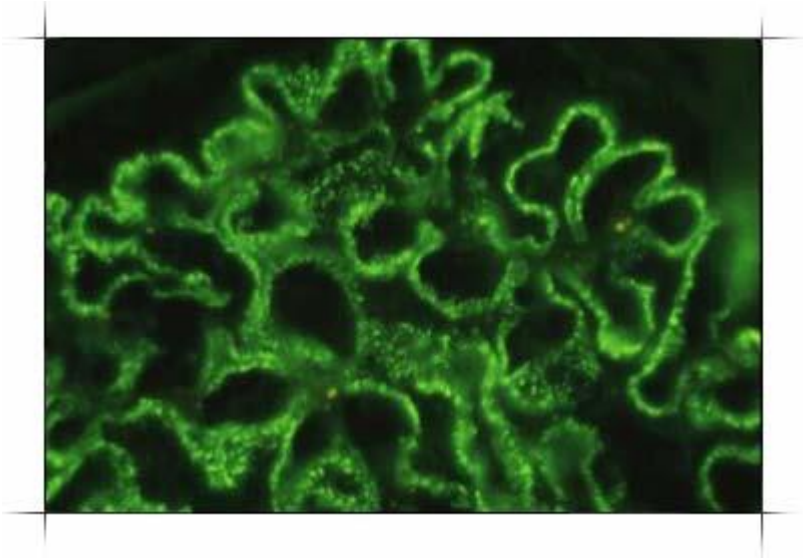

Copyrights apply

Epitelyal tip hasar-Nefrotik proteinüri, GFR normal

- Membranöz glomerülopati
- MDH (MCNS)
- İdyopatik FSGS*
- HIV nefropati*
- Diabetik nefropati
- Amiloidoz
- Lupus nefriti tip V
- MPGN*

**Sıklıkla GFR'de azalma olabilir*

Copyrights apply

Membranous nephropathy

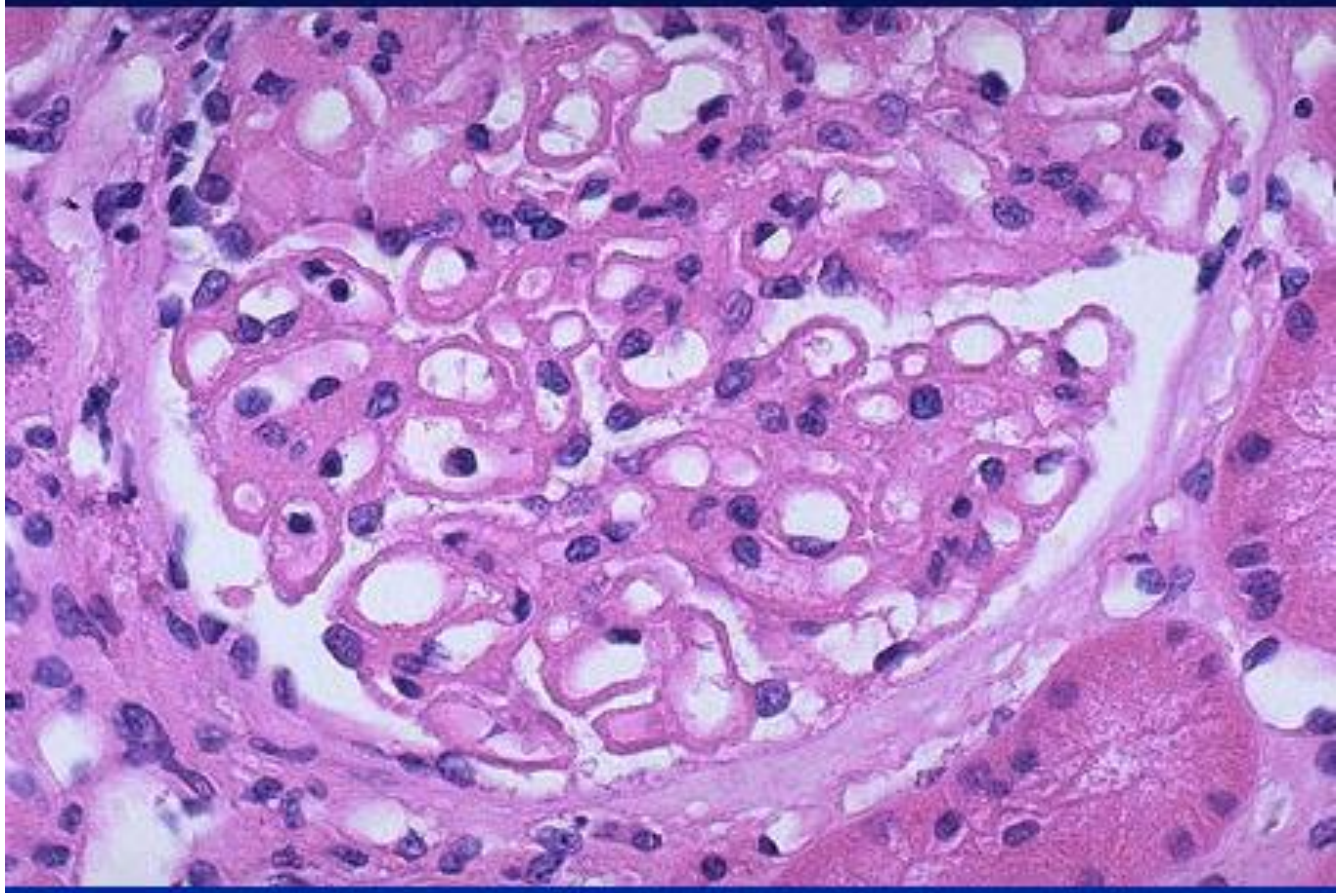

Thickened basement membranes

Copyrights apply

Membranous nephropathy

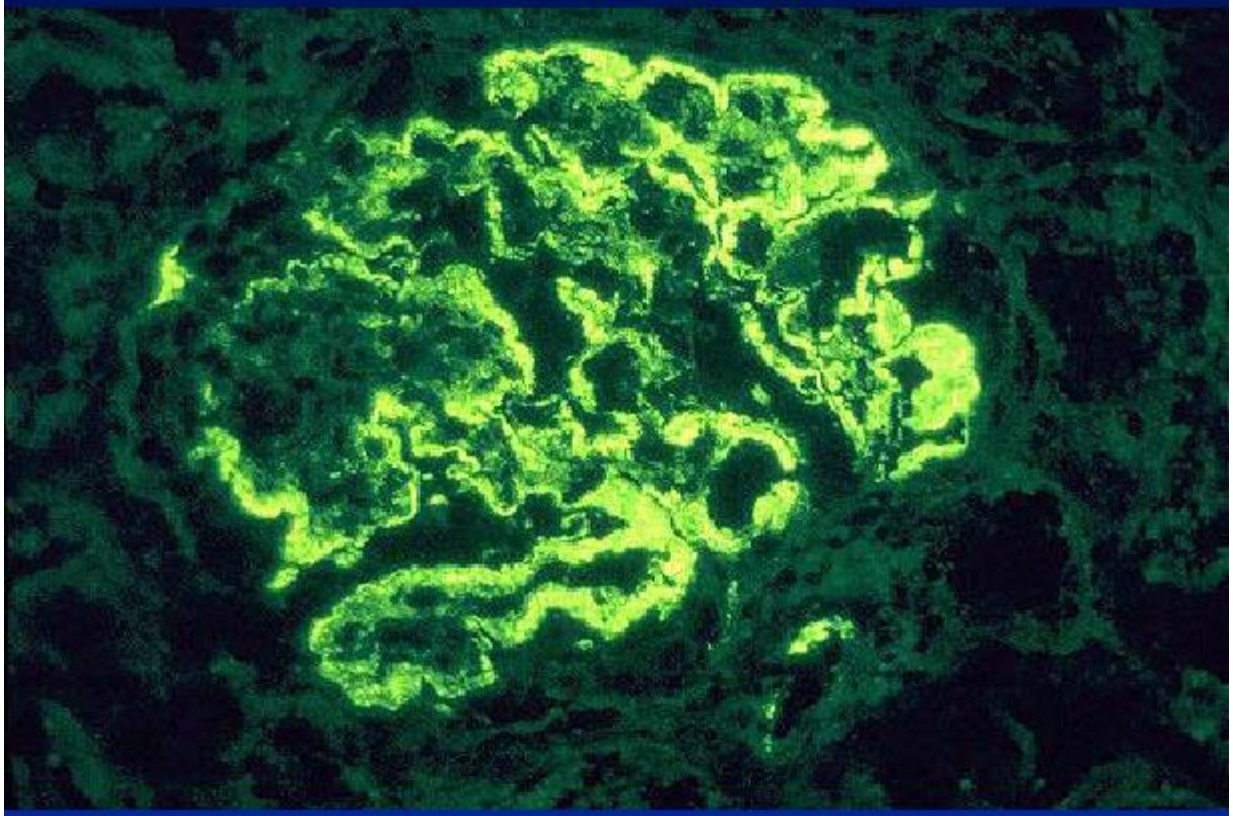

Immunofluorescence: IgG deposits

Copyrights apply

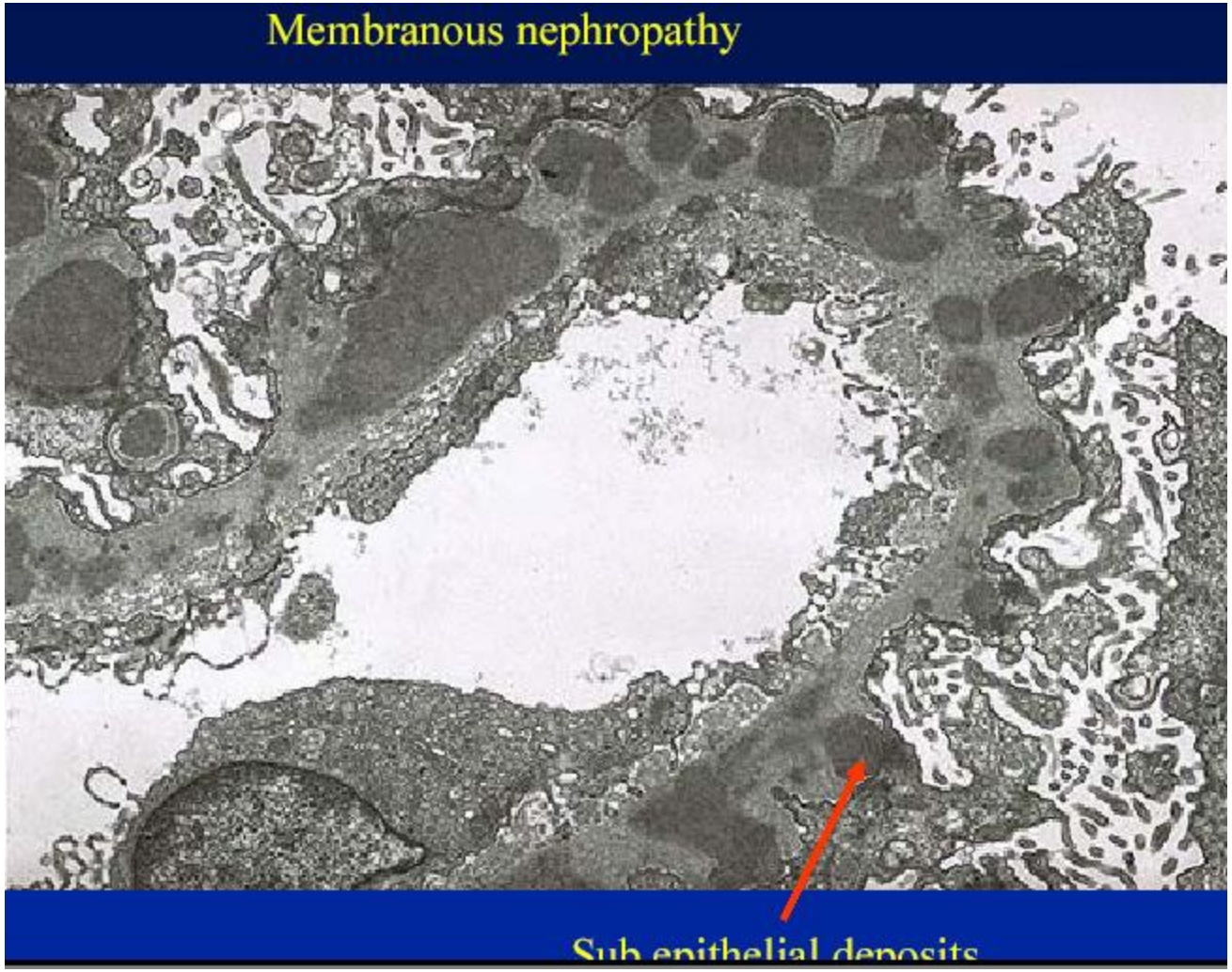

Copyrights apply

Mesangiocapillary glomerulonephritis (MCGN)

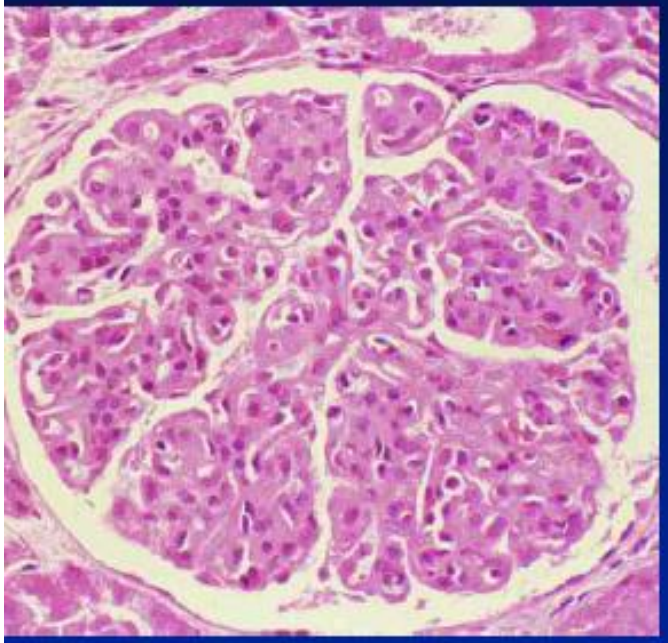

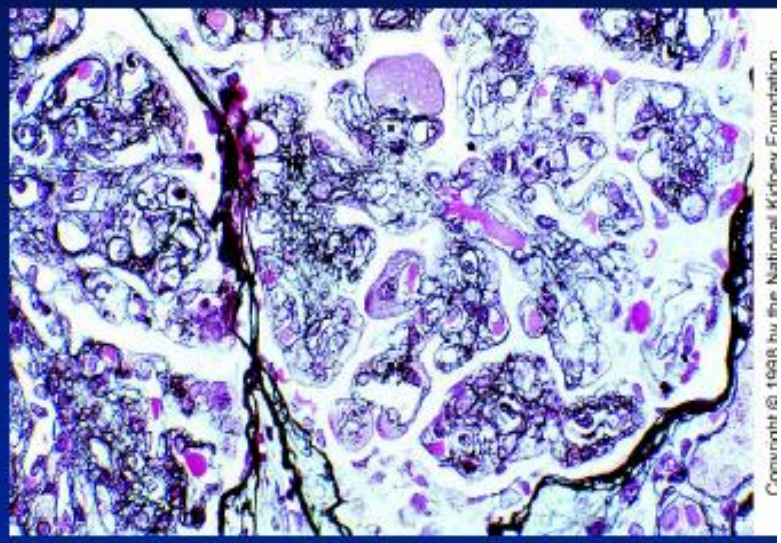

Double contour basement membrane

Copyrights apply

Membranöz GN

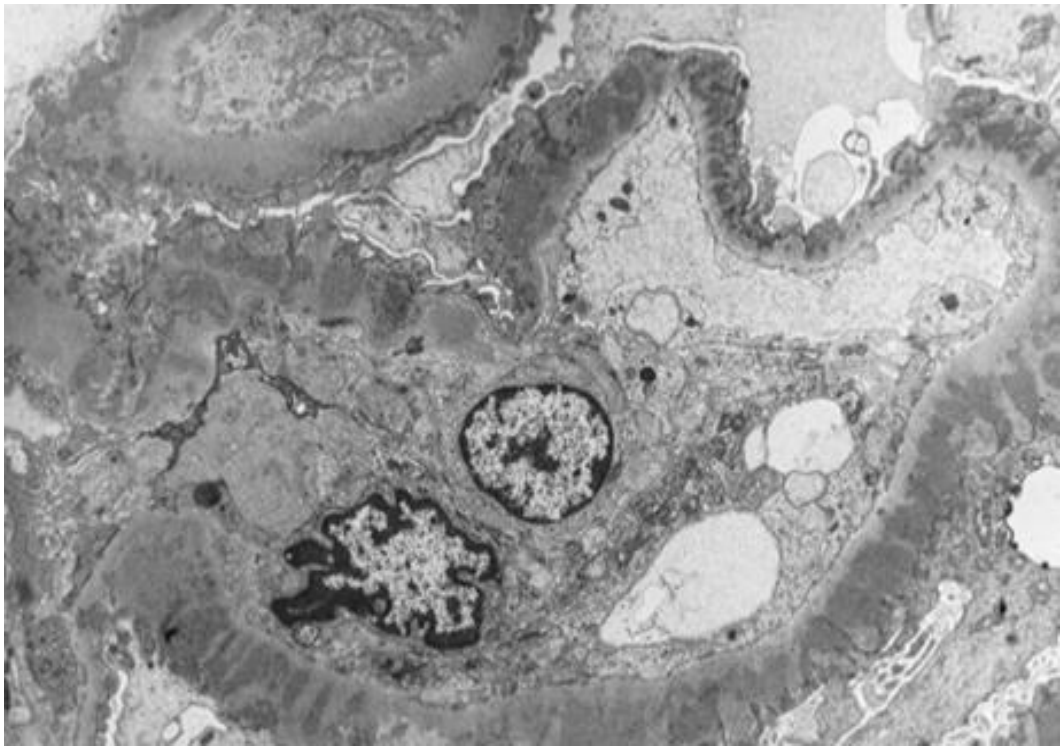

Copyrights apply

Minimal change

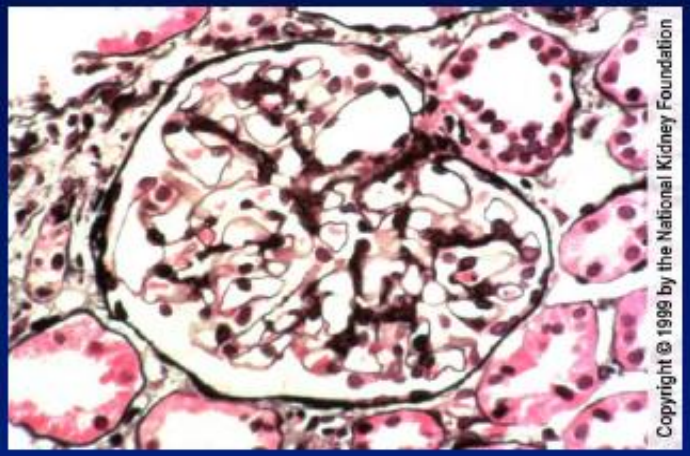

FSGS

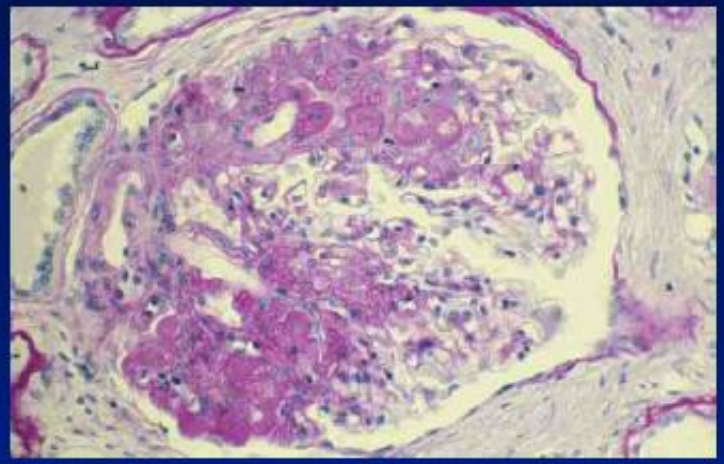

Membranous

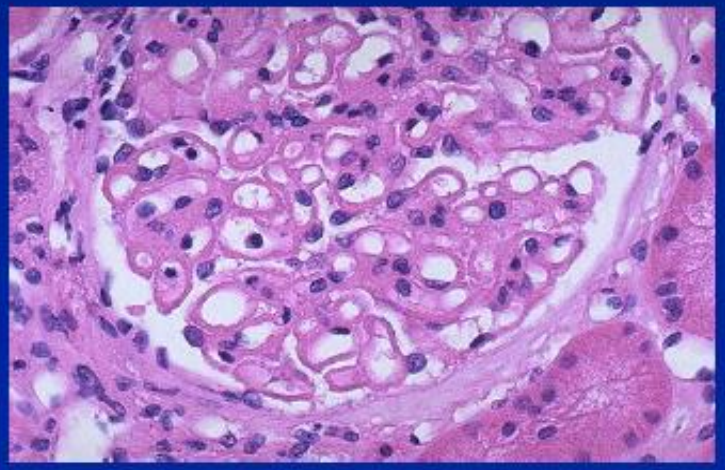

MCGN

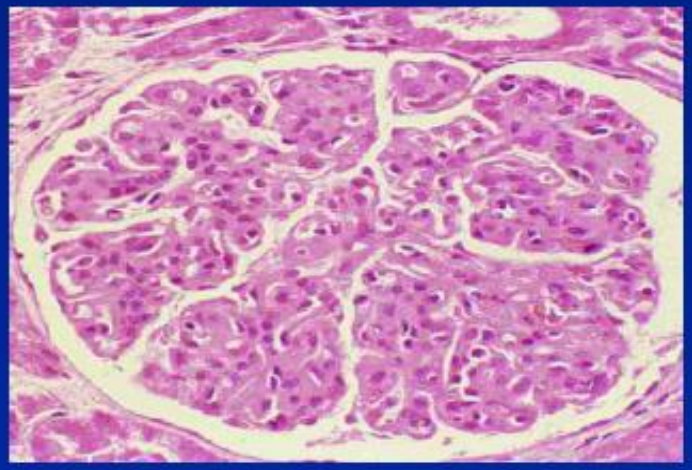

Copyrights apply

Focal Segmental Glomerulosclerosis

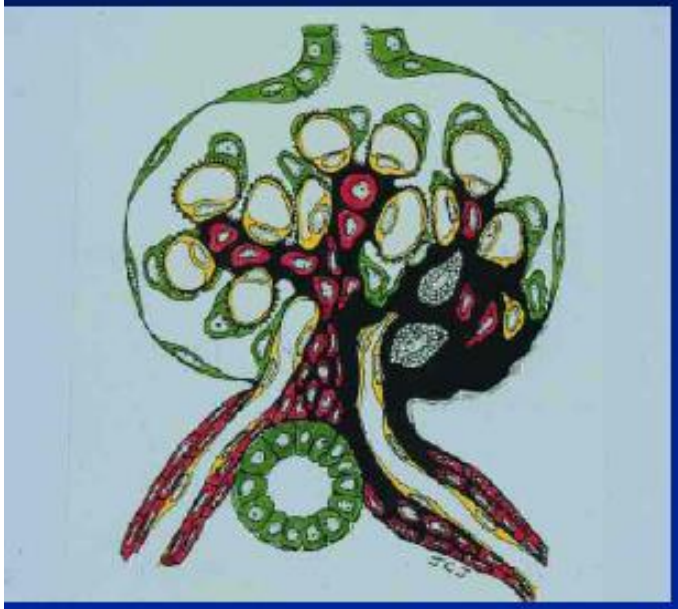

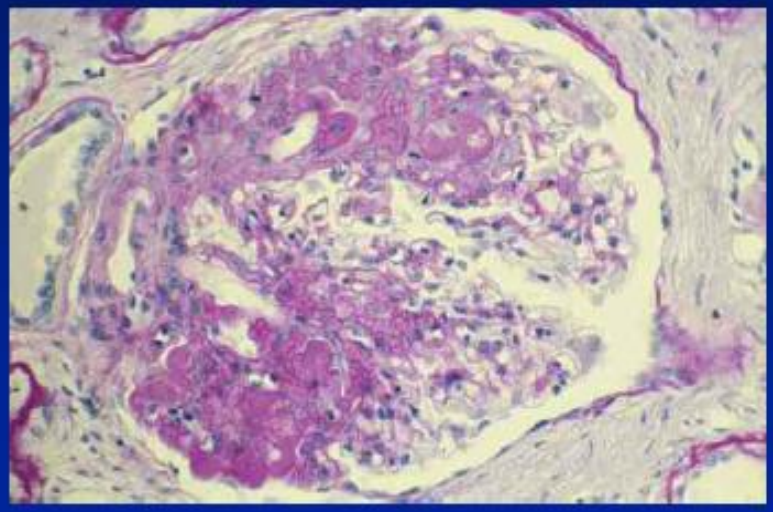

Copyrights apply

Mezanjiyal hücrelerin sentez ve sekrete edebildiği mediatörler

- Vazoaktif hormonlar: renin, anjiyotensin II, vazopressin, endotelin
- Biyoaktif lipidler: prostaglandinler, lökotrienler, PAF
- Peptit büyüme faktörleri ve sitokinler: IL-1alfa, IL-1beta, IGF1, IL-8
- Matriks proteinleri:Kollajen tip I, III, IV, V, laminin ve fibronektin

Copyrights apply

Mezanjiyal hücrelerin sentez ve sekrete edebildiği mediatörler

- Glikozaminoglikanlar
- Prokoagulanlar
- Fibrinolitik faktörler
- Proteinazlar
- ROM'leri
- IgA ve IgG için reseptörler

(İmmun aracılı glomerüler hasarda aktif rol alır)

Copyrights apply

Mezanjiyel tip hasar

- Mezanjiyumda antikor birikimi ve kompleman aktivasyonu
- Böbrek biyopsi: mezanjiyel hücre ve matriks artışı
- Klinik:Mikroskopik ve makroskopik hematüri ve proteinüri
- GFR başlangıçta normal, fakat hastalık ilerledikçe giderek düşer

Copyrights apply

Electron micrograph showing mesangial IgA deposits

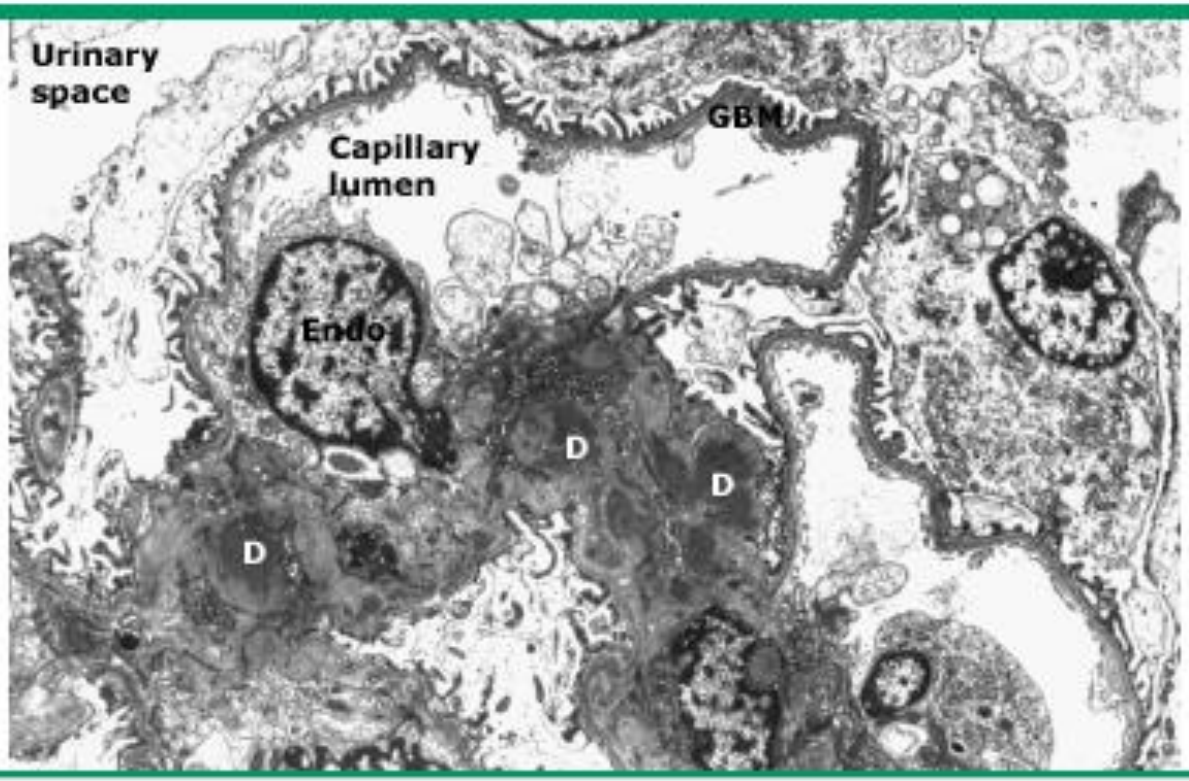

Low-power electron micrograph in IgA nephropathy. The primary finding is electron-dense deposits that are limited to the mesangial regions (D). The glomerular basement membrane (GBM) is normal, and there are no glomerular capillary wall deposits.

Endo: endothelial cell nucleus.

Copyrights apply

Immunofluorescence microscopy showing mesangial immunoglobulin A (IgA) deposits

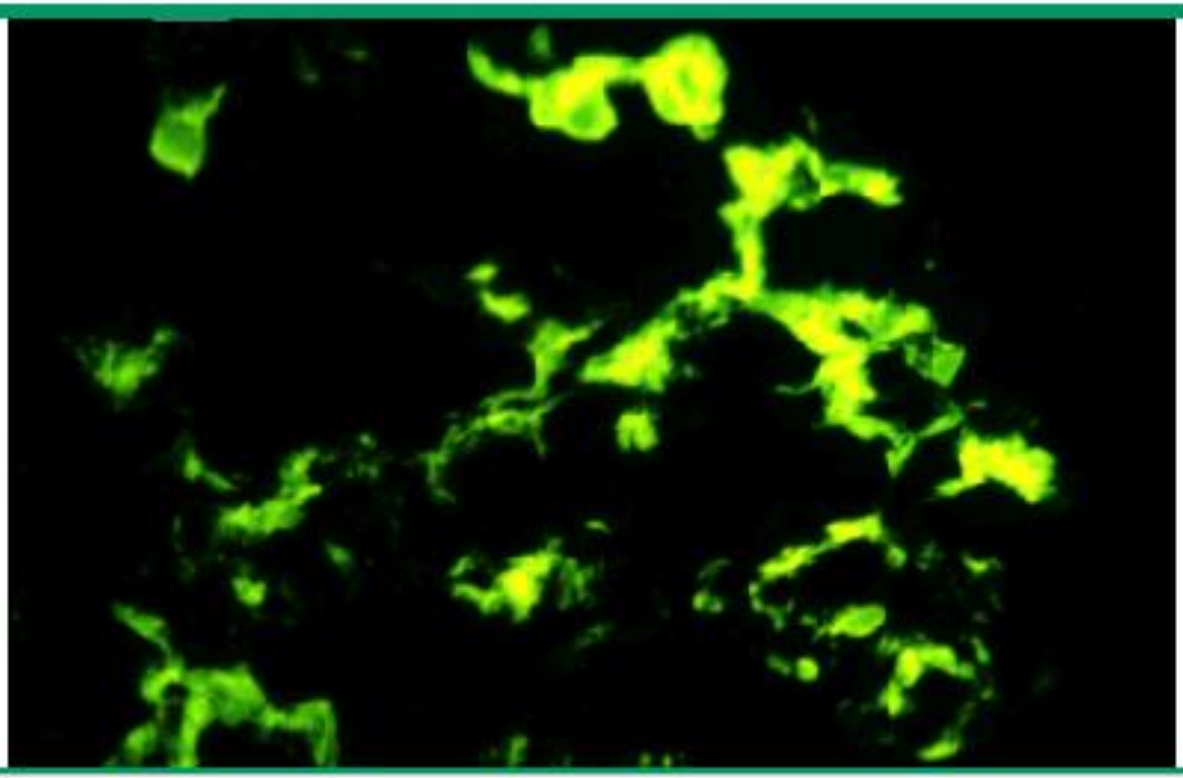

Immunofluorescence microscopy demonstrating large, globular mesangial IgA deposits that are diagnostic of IgA nephropathy or Henoch-Schönlein purpura (IgA vasculitis). Note that the capillary walls are not outlined since the deposits are primarily limited to the mesangium.

Copyrights apply

Mezanjiyel GN

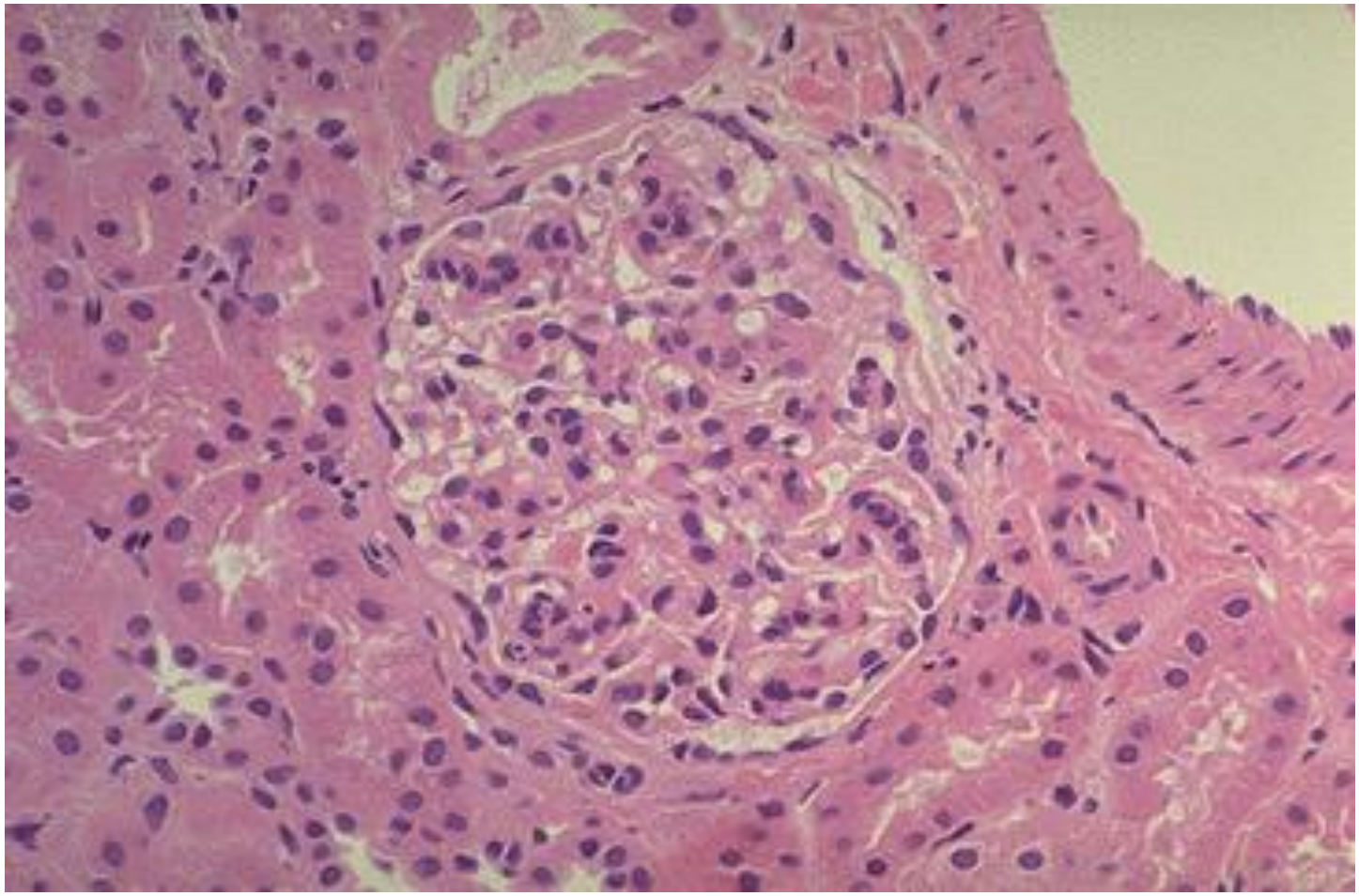

Copyrights apply

Mezanjiyel tip hasar

- IgA nefropati
- Lupus nefriti tip II
- IgM nefropati*
- Hipertansif nefropati
- Diabetik nefropati
- Amiloidoz*
- MPGN

**Sıklıkla NS ile birliktedir*

Copyrights apply

Kural dışı durumlar

- Bu üçe ayırma basite indirgemedir
- Renal biyopsi ve klinik çoğu zaman karışık sonuçları içerir
- Tam ve doğru tanı: iyi bir klinik değerlendirme, uzmanınca: ışık, immunfloresan ve EM değerlendirme (en az 10 glomerül ve yeterli damarsal yapı)
- Patolog ve klinisyen sürekli diyalog içinde olmalı

Copyrights apply

Kronik glomerül hasarı

- Geçici ve tam düzelebilen glomerülopatiler: MDH, postenfeksiyöz GN, membranöz ve IgA nefropatili bazı hastalar
- Çoğu hastada ise kronik ve ilerleyici glomerülopati vardır
- Glomerüler kapiler yumağında kollaps, Bowman kapsülünde fibröz yapışıklıklar, mezanjiyel hücre ve matriks artışı, makrofaj ve diğer beyaz küre birikimi gözlenir – Glomerüler ve vasküler hiyalinizasyon
- Klinikte proteinüri ve ilerleyici GFR kaybı ile belirti verir

Copyrights apply